

ХИРУРГИЯ SURGERY

УДК 616.126.52, 617.089.844
DOI: 10.52575/2687-0940-2021-44-4-437-449

Новый способ задней пластики корня аорты и выводного тракта левого желудочка для имплантации в аортальную позицию большего размера протеза

Сазоненков М.А.^{1,2}, Исмаатов Х.Х.², Татаринцев А.М.^{1,2}, Москалев А.С.²

¹ Белгородская областная клиническая больница Святителя Иоасафа,
Россия, 308007, г. Белгород, ул. Некрасова, 8/9

² Белгородский государственный национальный исследовательский университет,
Россия, 308015, г. Белгород, ул. Победы, д. 85
E-mail: sazonenkov@mail.ru

Аннотация. Успешность хирургического лечения аортального стеноза определяется имплантацией соответствующего размера протеза. Площадь внутреннего отверстия имплантированного протеза, отнесенная к площади поверхности тела пациента, должна составлять более 0,85 см²/м² по шкале S. Rashimtoola. В значительной части случаев исходно малый диаметр аортального кольца требует пластики корня аорты расширяющей заплатой. Частота ортопластики при имплантации 21 и реже 23 номеров протезов составляет от 15 до 42 %. У взрослых наиболее употребительны две методики задней ортопластики. Рассечение задней стенки аорты и митрально-аортальной мембраны (М-А мембраны, Nicks R. 1970) или названные этапы с продолжением рассечения на тело передней створки митрального клапана (ПСМК, Manouguian, Seybold-Erting, 1979). Однако при запущенном аортальном пороке деформирующий кальциноз структур делает критически рискованным проведение по ним разреза и последующего вшивания заплаты. В этом случае можно изменить направление разреза задней стенки аорты, повернув его на правый мышечный треугольник выводного тракта левого желудочка (ВТЛЖ). Обзор литературы, изучение анатомических препаратов, осмысление нашей практики общепринятых операций на корне аорты по поводу аневризм, наш опыт нескольких методов задней ортопластики показали, что манипуляции на мышечных треугольниках ВТЛЖ не являются опасными. В практике кардиохирургического отделения Белгородской ОКБ за период 01.01.2015–01.08.2021 выполнено 35 задних ортопластик. Из них предлагаемый нами способ был выполнен в 4 случаях. При всех техниках задней ортопластики проблем с гемостазом и повреждением проводящих путей не было. Наша практика выполнения операций David T.E., стандартных задних ортопластик, ортопластики с рассечением правого мышечного треугольника ВТЛЖ показала, что они не имеют высокого риска кровотечения и А-В блокад. Задняя ортопластика с рассечением правого мышечного треугольника может применяться в случаях узкого корня аорты в сочетании с грубым кальцинозом М-А мембраны и ПСМК.

Ключевые слова: анатомия восходящей аорты и выводного тракта левого желудочка, задняя ортопластика у взрослых, протезирование аортального клапана.

Для цитирования: Сазоненков М.А., Исмаатов Х.Х., Татаринцев А.М., Москалев А.С. 2021. Новый способ задней пластики корня аорты и выводного тракта левого желудочка для имплантации в аортальную позицию большего размера протеза. Актуальные проблемы медицины. 44 (4): 437–449 DOI: 10.52575/2687-0940-2021-44-4-437-449.



A new method of posterior plasty of the aortic root and left ventricular outflow tract for implantation of a larger prosthesis into the aortic position

Maxim A. Sazonenkov^{1,2}, Khushbakhtdzon H. Ismatov², Andrey M. Tatarintsev^{1,2},
Andrey S. Moskalev²

¹ Belgorod Regional Clinical Hospital,
8/9 Nekrasov St., Belgorod 308007, Russia

² Belgorod National Research University,
85 Pobedy St., Belgorod 308015, Russia
E-mail: sazenenkov@mail.ru

Abstract. Successful aortic stenosis treatment depends on the corresponding prosthesis size implantation. Valve effective orifice index by S. Rashimtoola must exceed 0.85. In many cases the initially small annulus requires aortic root patch plasty. The aortoplasty frequency for the 21 and rarely 23 valve sizes is about 15–42 %. In adults the most often two methods are used. Incision of the posterior aortic wall and mitral-aortic curtain (M-A curtain) is the Nicks R. (1970) technic. The same maneuvers with incision prolongation on mitral valve anterior leaflet (MVAL) is the Manouguian S, Seybold-Epting W. (1979) technic. However, in the cases of advanced deforming aortic stenosis the M-A curtain and MVAL transection with patch implantation seems to be critically dangerous. In this circumstances it is possible to change the incision direction to the right muscular trigone of the left ventricle outflow tract (LVOT). The literature review, anatomic specimens research, our practice of valve-sparing aortic root replacements and number of posterior aortoplasty technics revealed that manipulations in LVOT muscular trigones were not very dangerous. During period 01.01.2015–01.08.2021 in the Cardiac Surgery Department of Belgorod regional clinic there were 35 cases of posterior aortoplasty. Of them the aortoplasty with right muscular trigone incision constituted 4 cases. In all aortoplasty technics we didn't have problems with hemostasis or A-V pathway lesion. Our practice of David T.E. operation, number of posterior aortoplasty technics, aortoplasty with right muscular trigone incision showed small hemorrhage and A-V pathway lesion risks. Posterior aortoplasty with right muscular trigone incision may be used in cases of small aortic annulus with M-A curtain and MVAL calcinosis.

Keywords: ascending aorta and left ventricle outflow tract anatomy, posterior aortoplasty in adult, aortic valve replacement.

For citation: Sazonenkov M.A., Ismatov Kh.H., Tatarintsev A.M., Moskalev A.S. 2021. A new method of posterior plasty of the aortic root and left ventricular outflow tract for implantation of a larger prosthesis into the aortic position. *Challenges in Modern Medicine*, 44 (4): 437–449 (in Russian). DOI: 10.52575/2687-0940-2021-44-4-437-449.

Введение

Порок аортального клапана является второй по частоте патологией сердца у взрослых после ишемической болезни [Клинические рекомендации..., 2009, 2020]. Успешность хирургического лечения аортального стеноза зависит от точного знания сложной анатомии корня аорты и окружающих структур. Технически успех определяется величиной эффективной площади отверстия имплантированного протеза, иначе говоря, диаметром внутреннего просвета протеза, а также ее достаточности конкретному пациенту. Известно, что недостаточная величина эффективной площади отверстия имплантированного протеза приводит к длительному и неполному регрессу гипертрофии левого желудочка и сохранению его диастолической дисфункции [Белов и др., 2016; Treibel et al., 2019]. Проблема соотвественности клапана состоит из двух частей. Первая – это площадь поверхности тела пациента, рассчитываемая исходя из его роста и веса, которая может на момент операции сильно отличаться от идеального роста-веса соотношения. Вторая часть – это гипоплази-

рованный корень аорты с малыми диаметрами аортального кольца и корня на уровне синусов Вальсальвы. Для стандартизации соответствия протеза конкретному пациенту принята шкала S. Rashimtoola [Vo et al., 2021]. Для хирурга на практике возникают два вопроса: 1. Достаточно ли будет имплантация протеза малого размера для регресса клиники аортального стеноза и морфологических изменений миокарда? 2. Следует ли производить расширение заплатой корня аорты с целью имплантации большего размера клапана?

Некоторые исследователи считают, что ситуация несоответствия протез – пациент не часто встречается и ею можно пренебречь в группе возрастных пациентов [Базылев и др. 2019; Concistrè et al., 2013]. Однако большинство хирургов утверждает, что это явление довольно распространенное и имеет серьезные клинические последствия [Iqbal et al., 2019]. Также, основываясь на результатах длительных многоцентровых исследований, авторы сообщают о зарегистрированной частоте несоответствия пациент – протез 2–20 % [Pibarot et al., 2019]. И поэтому делают вывод, что дополнительная процедура расширения корня аорты заплатой требуется в не меньшем проценте случаев протезирования аортального клапана [Yu et al., 2019; Sá et al., 2021]. Так, например, в мультицентровой базе данных, по сообщению Yu W. [Yu et al., 2019], частота пластики аорты составила более 42 %.

Объекты и методы исследования

У взрослых пациентов расширение корня аорты производят путем задней аортопластики. Описаны три изолированные методики и три сочетанные. Наиболее употребительными являются две следующие. Метод Manouguian S., Seybold-Epting W. [Chowdhury et al., 2020] заключается в рассечении задней стенки аорты, продолжающемся в рассечении корня аорты по комиссуре между левой коронарной и некоронарной створками, рассечении фиброзной митрально-аортальной мембраны, пересечении фиброзного кольца митрального клапана и продолжении рассечения на тело передней створки митрального клапана (рис. 1 А, Б., рис. 2, рис. 3). Ниже плоскости аортального кольца разрез может углубляться на 7–10 мм. В произведенный разрез вшивается заплата. Положительной стороной этого типа аортопластики является возможность глубокого разреза, а значит, и вшивание большего размера заплаты, которая позволит имплантировать также больший размер аортального протеза. Расширенный таким образом корень аорты позволяет имплантировать протез на два размера больше от первоначально измеренного. К минусам этой техники относятся: сложность выполнения, критически ответственное вшивание заплаты в тело рассеченной передней створки митрального клапана, технические сложности выполнения разреза и шитья при распространении кальциноза с аортального клапана на фиброзную митрально-аортальную мембрану и нередко на тело передней створки митрального клапана.

Наиболее часто выполняется задняя аортопластика по Nicks R. [Chowdhury et al., 2020]. Разрез задней стенки аорты проводится вертикально через середину некоронарного синуса, пересекает фиброзное кольцо аортального клапана и направляется на митрально-аортальную фиброзную мембрану. Разрез не пересекает фиброзное кольцо митрального клапана и потому не распространяется на тело передней створки митрального клапана (рис. 1 А, В; рис. 2; рис. 3А). Глубина разреза ниже аортального кольца выходит 3–4 мм. В созданное рассечение вшивается клиновидная заплата. Данная техника наиболее проста, однако она позволяет имплантировать протез лишь на 1 размер больший, чем исходно измеренный диаметр аортального кольца. К недостаткам этой техники относятся технические трудности выполнения разреза и шитья при распространении кальциноза с аортального клапана на фиброзную митрально-аортальную мембрану или при ее грубой дисплазии.

Также к задним изолированным аортопластическим относится задняя аортопластика по Попов В.В. [Попов, 2011]. Она заключается в проведении двух разрезов по задней стенке аорты. Первый разрез аорты проводится подобно методике Manouguian S., Seybold-

Epting W. на комиссуру между левой коронарной и некоронарной створками иссеченного аортального клапана. Далее пересекается мембранозный треугольник и сама фиброзная митрально-аортальная мембрана, но без пересечения фиброзного кольца митрального клапана и продолжения разреза на переднюю створку митрального клапана. Разрез получается глубже аортального кольца на 4–5 мм. Второй разрез аорты проводится, подобно методике Nicks R., вертикально через середину некоронарного синуса, пересекает фиброзное кольцо аортального клапана, направляется на митрально-аортальную фиброзную мембрану. Далее два разреза соединяются, иссекается таким образом участок задней стенки аорты, расположенный между ними (рис. 1). В созданный дефект вшивается заплата. Похожая по сути описана методика Nunez L. [Dumani S, et al., 2016], которая заключается в иссечении участка задней стенки корня с комиссурой между некоронарной и левой коронарными створками и с участком митрально-аортальной мембраны с последующим вшиванием в образованный дефект расширяющей заплаты. Эти два вида задней аортопластики позволяют имплантировать протез на 1–2 размера больший, чем измеренный диаметр аортального кольца. К минусам этих техник относится усложнение в исполнении и увеличение хирургических рисков.

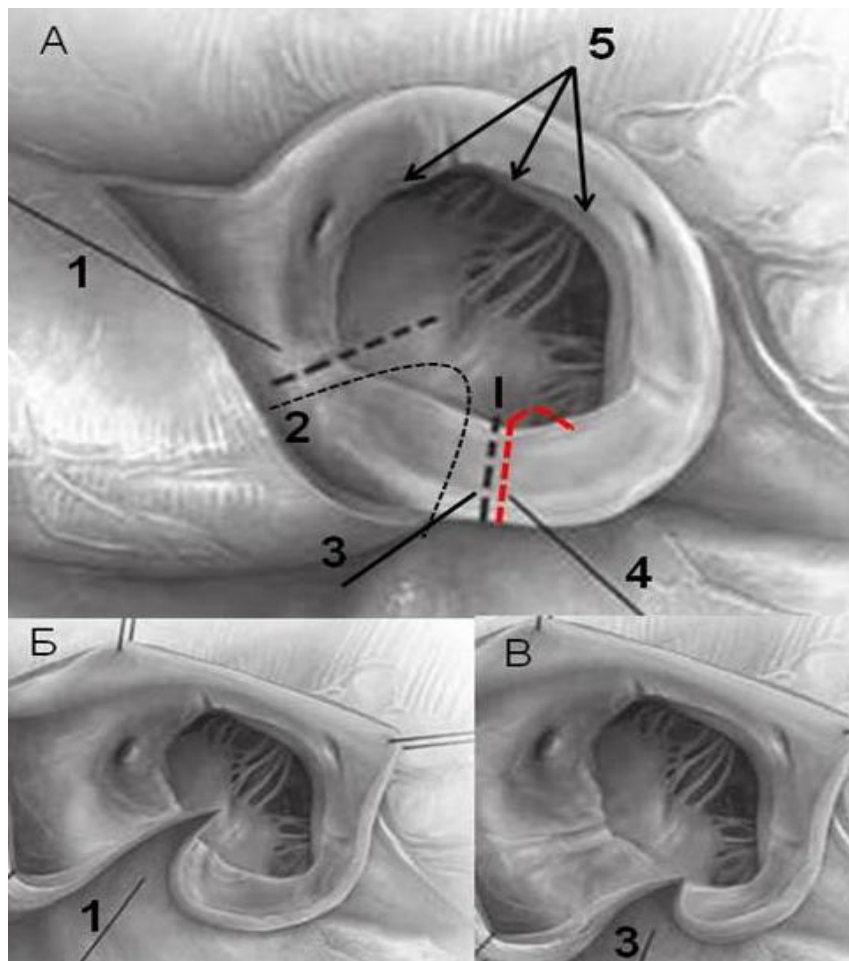


Рис. 1. Типы задней аортопластики. Корень аорты. Вид сверху, после косопоперечной аортотомии
Fig. 1. Types of posterior aortoplasty. Aortic root. Top view, after oblique aortotomy

Примечание: 1. Рассечение задней стенки корня по Manouguian S, 1979. 2. Рассечение задней стенки корня по Попов В.В. 2011. 3. Рассечение задней стенки корня аорты по Nicks R. 1970. 4. Предлагаемое авторами рассечение задней стенки корня аорты и выводного тракта левого желудочка. 5. Аортальное кольцо.

Общим для приведенных четырех методик является то, что тем или иным путем проведенные разрезы задней стенки корня аорты и вшивание заплаты производятся в пределах фиброзной митрально-аортальной мембраны, что в случае грубых дегенеративных изменений может быть невыполнимо.

Также описаны варианты сочетанных задних аортопластик, которые выполнялись в единичных случаях при отдельных врожденных дисплазиях. Например, пластика по Yamaguchi M. (1991) и Otaki M. (1997) с одновременным рассечением задней стенки аорты по типу разреза Nicks R. вертикально по середине некоронарного синуса и с рассечением мышечного треугольника между левым и правым коронарными синусами корня аорты. В аорту при этом вшивается заплата в виде широкой дуги, заполняющей два разреза. Также описано рассечение корня аорты с переходом на правый коронарный синус [Morita, 2016.]. Эти методы сложны в исполнении, и их разрезы проводятся недалеко от устьев коронарных артерий, что потенциально опасно.

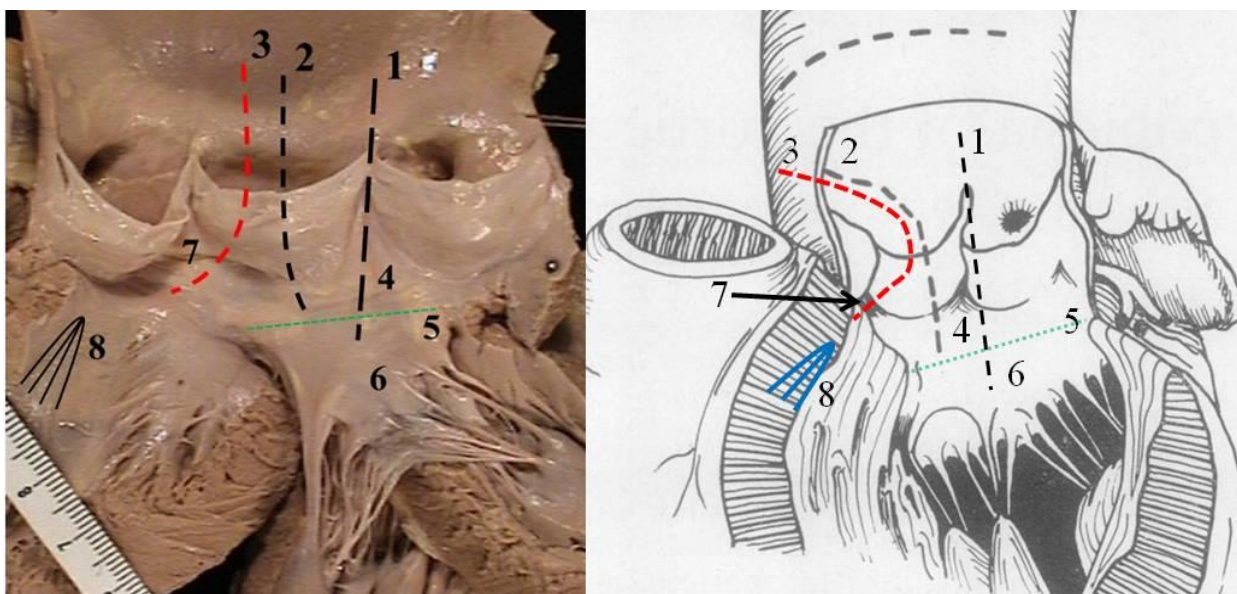


Рис. 2. Основные типы задней аортопластики. Корень аорты и выводной тракт левого желудочка. Вид спереди, после вертикального рассечения аорты, передней стенки левого желудочка и их разворачивания

Fig. 2. Types of posterior aortoplasty. The root of the aorta and the excretory tract of the left ventricle. Front view, after vertical dissection of the aorta, the anterior wall of the left ventricle and their deployment

Примечание: 1. Рассечение задней стенки корня по Manouguian S., 1979. 2. Рассечение задней стенки корня аорты по Nicks R. 1970. 3. Предлагаемое авторами рассечение задней стенки корня аорты и выводного тракта левого желудочка. 4. Митрально-аортальное фиброзное продолжение. 5. Фиброзное кольцо митрального клапана. 6. Тело передней створки митрального клапана. 7. Мышечный межстворчатый треугольник выводного тракта левого желудочка, расположенный между некоронарным и правым коронарным синусами. 8. Место расположения левой ножки пучка Гиса. 9. Правая коронарная створка. 10. Некоронарная створка. 11. Атрио-вентрикулярный узел. 12. Пучек Гиса. 13. Базальная часть миокарда межжелудочковой перегородки. 14. Вершина правой дуги фиброзного кольца аортального клапана. 15. Участок выводного тракта правого желудочка. 16. Септальная створка трикуспидального клапана.

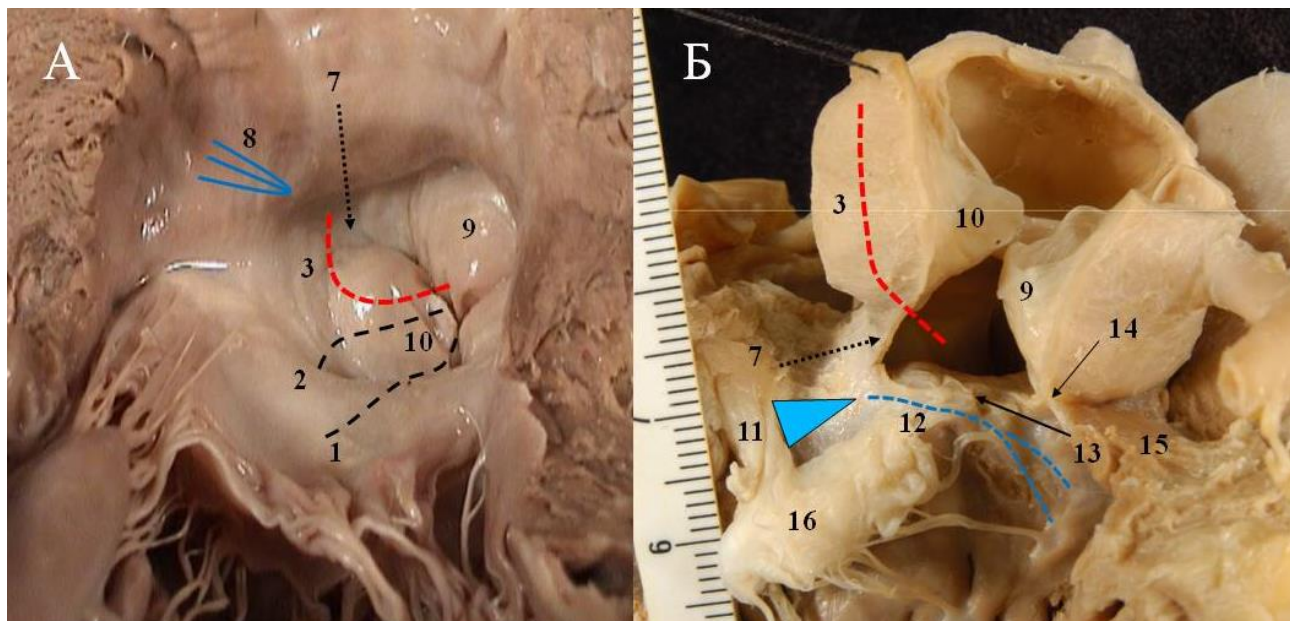


Рис. 3. Корень аорты, выводной тракт левого желудочка, взаимоотношения с окружающими структурами. А. Вид снизу, со стороны верхушки ЛЖ. Б. Вид справа, после отсечения левого, правого предсердий, межпредсердной перегородки и правого желудочка
(Обозначения по рисунку 2)

Fig. 3. The root of the aorta, the excretory tract of the left ventricle, the relationship with the surrounding structures. A. Bottom view, from the apex of the LV. B. Right view, after cutting off the left, right atria, interatrial septum and right ventricle. (Legend according to Figure 2)

Результаты

Действительно, у взрослых при выполнении своевременного оперативного вмешательства вне стадии образования грубых дегенеративных изменений аортального клапана достаточны методики пластики корня аорты по Manouguian S., Seybold-Epting W. и Nicks R. В ситуации же позднего обращения имеет место развитие и распространение грубого кальциноза на окружающие аортальный клапан структуры. Также встречается кальцинирующее дегенеративное перерождение фиброзных диспластических тяжей, исходно протягивавшихся от корня аорты к передней створке митрального клапана и к межжелудочковой перегородке, в кальциевые гребни. Интраоперационно хирург сталкивается с невозможностью или с крайней степенью риска выполнения стандартных методик аортопластики, связанных с проведением разреза на митрально-аортальный контакт и/или переднюю створку митрального клапана. Поэтому возникает необходимость выполнения пластики аорты, избегая кальцинированные участки корня.

Выход из ситуации может быть за счёт изменения направления разреза задней стенки аорты, избегающего кальцинированную митрально-аортальную мембрану или основание передней створки митрального клапана. Он может проводиться на выводной тракт левого желудочка.

Описываемый способ (рис. 1А; рис. 2; рис. 3) заключается в следующем: разрез задней стенки аорты проводится вертикально через середину некоронарного синуса (подобно методике Nicks R.), пересекает фиброзное кольцо аортального клапана в нижней точке дуги крепления некоронарной створки. Далее, в отличие от методики Nicks R., он уведется в сторону от фиброзной митрально-аортальной мембраны, а именно поворачивается направо на мышечную часть выводного тракта левого желудочка. То есть разрез поворачивается в сторону и продлевается на мышечный треугольник выводного тракта левого желудочка, расположенный между некоронарным и правым коронарным синусами корня аорты (рис. 1А; рис. 2; рис. 3). В пределах мышечного треугольника выводного тракта

ЛЖ в зависимости от ситуации разрез может проводиться вертикально или под некоторым углом в направлении дуги крепления правой коронарной створки. Во избежание повреждения проводящих путей сердца разрез не нужно продлевать ниже аортального кольца.

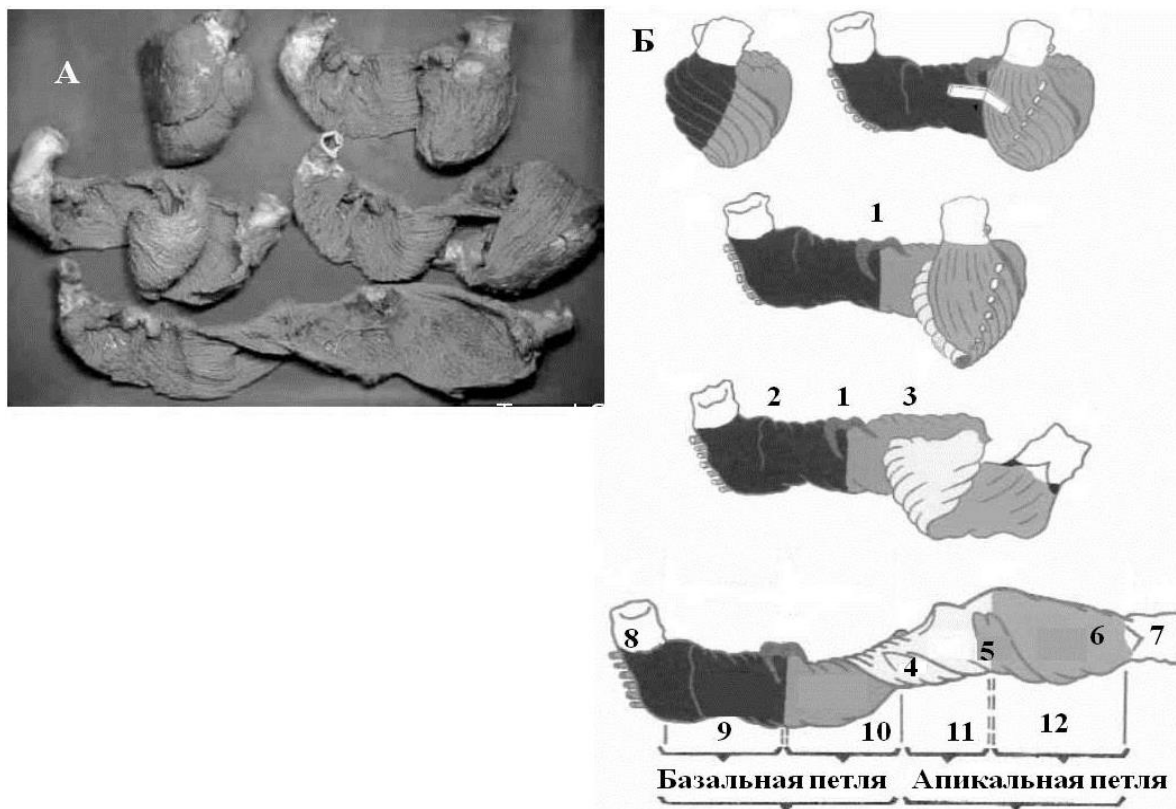


Рис. 4. Схема заворачивания синцития желудочкового миокарда (миокардиальной ленты) в две петли и формирования тем самым полостей и выводных трактов желудочков сердца (по Torrent-Guasp F.)

Fig. 4. The scheme of wrapping the syncytium of the ventricular myocardium (myocardial tape) in two loops and thereby forming the cavities and excretory tracts of the ventricles of the heart (according to Torrent-Guasp F.)

Примечание: 1. Центральное фиброзное тело, левая и правая ножки пучка Гиса. 2. Основание фиброзного кольца трехстворчатого клапана. 3. Основание фиброзного кольца митрального клапана. 4. Задне-медиальная сосочковая мышца. 5. Передне-латеральная сосочковая мышца. 6. Выводной тракт левого желудочка. 7. Корень аорты. 8. Выводной тракт правого желудочка. 9. Миокард правого желудочка (приточный и отточный отделы). 10. Участок миокардиального тяжа, формирующий базальный миокард левого желудочка. 11. Участок миокардиального тяжа, формирующий межжелудочковую перегородку и заднюю стенку левого желудочка. 12. Участок миокардиального тяжа, формирующий боковую стенку, часть верхушки выводного тракта левого желудочка.

Выгода от применения предлагаемого способа заключается в возможности выполнения аортопластики в сложной ситуации кальциноза, избегая потенциально опасных грубо измененных участков митрально-аортальной мембраны и передней створки митрального клапана. Анатомия правого мышечного треугольника позволяет произвести глубокий разрез ВТЛЖ, длиной до 1 см, что позволит вшить более широкую заплату и имплантировать протез на 2 размера больший, чем исходный диаметр аортального кольца.



Обсуждение

Задняя аортопластика является важной дополнительной манипуляцией при протезировании аортального клапана, направленной на имплантацию требуемого по ростовесовым показателям пациента размера клапана. В последнее время практика показала, что, выполненная по показаниям, она дает прекрасные клинические результаты [Chen et al., 2014]. Обширные выборки пациентов показали, что риск процедуры расширения аорты набором методов (кровотечение, несостоятельность швов заплаты) не превышает хирургические риски изолированного протезирования аортального клапана [Rocha et al., 2018; Freitas-Ferraz et al., 2019].

Вторая проблема протезирования аортального клапана – это полная послеоперационная А-В блокада, требующая имплантации искусственного водителя ритма. Mehaffey J.H. [Mehaffey et al., 2018] сообщает частоту А-В блокад – 2,9 % на 2 600 операций – и приводит снижение отдаленной выживаемости пациентов после имплантации ЭКС. Klapkowski A. [Klapkowski et al., 2016] приводит 6,9 % имплантации ЭКС на 159 операций, что, вероятно, может быть объяснено меньшим опытом.

Очень интересной оказывается статистика, описанная Liebrich M. [Liebrich et al., 2013], согласно которой при клапансохраняющем протезировании корня аорты (операция David T.E.) из 236 пациентов частота имплантации ЭКС составила 2,9 %, что совершенно соответствует частоте этого осложнения при изолированном протезировании АК. Сущность операции David T.E. [David, 2021] по поводу аневризмы корня и восходящей аорты с аортальной недостаточностью заключается в том, что производится глубокое выделение корня аорты и выводного тракта левого желудочка. Выделяются все три треугольника ВТЛЖ, расположенные между тремя коронарными синусами. Подшивание протеза аорты производится выводящимися наружу П-швами на прокладках, проводимыми изнутри выводного тракта левого желудочка через межсинусовые треугольники (2 мышечных и один мембранозный, собственно и являющийся митрально-аортальной мембраной) (рис. 3А, обозначения 7, 14), которые снаружи прокалывают сосудистый протез и на его поверхности завязываются. В том числе прошивается и правый мышечный межсинусовый треугольник, по которому мы предлагаем проводить разрез для расширения корня аорты (рис. 2, 3, обозначения 7). То есть многолетние результаты этой операции, элементом которой является прошивание правого мышечного треугольника, подтверждают отсутствие в нем нахождения проводящих путей, а значит, и безопасность разрезов и наложения швов в мышечных треугольниках выводного тракта ЛЖ. Что показывает, что проводящие пути находятся в выводном тракте ЛЖ глубже (проксимальнее) мышечных треугольников и аортального кольца (рис. 2, 3, обозначения 7, 8). Подтверждают безопасность этой зоны и результаты обзора и метаанализа Salmasi M.Y. [Salmasi et al., 2019], где он сравнивал результаты операций David T.E. и Bentall De Bono. Кратко суть клапансохраняющего протезирования корня аорты методом David T.E. описана выше. Операция Bentall De Bono [Vendramin et al., 2021] заключается в протезировании корня и восходящей аорты синтетическим сосудистым протезом, содержащим внутри клапанный протез. Проксимальное подшивание протеза производится за манжету клапана к линии крепления иссеченных аортальных створок. То есть это значительно дистальнее линии швов, накладываемой по межсинусным треугольникам ВТЛЖ методики David T.E. И оказывается, что многолетние мультицентровые исследования выявили даже несколько меньшее число осложнений в виде кровотечений и атрио-вентрикулярной блокады при методике David T.E.

Проблему расположения проводящих путей нормально сформированного сердца хорошо иллюстрирует анатомическое исследование Torrent-Guasp F. [Hofrichter et al., 2021]. В нем он показал, что сердце представляет собой полосу миокарда, на концах которой находятся выводной тракт левого желудочка с корнем аорты и выводной тракт

правого левого желудочка с корнем легочного ствола. Данная полоса миокарда уложена в две петли, которые формируют полости левого и правого желудочков (рис. 4 А). Согласно его препарированию, проводящие пути находятся в проводящей петле полосы миокарда (рис. 4 Б), которая формирует базальный миокард левого желудочка. Выводной тракт же ЛЖ и его мышечные треугольники принадлежат к концевому участку полосы миокарда и поэтому проводящих путей не содержат. Что доказывает безопасность хирургических манипуляций в мышечных треугольниках. Избегать следует участков базальной и апикальной петель синцития миокарда (рис. 3Б, обозначение 13, рис. 4Б, обозначения 1, 9–11).

В практике кардиохирургического отделения за период 01.01.2015–01.08.2021 выполнено 35 задних аортопластик корня аорты (20 при имплантации каркасных биопротезов и 15 при имплантации механических протезов). Из них данный способ был выполнен в 4 случаях. Вершина разреза мышечной части правого треугольника ВТЛЖ укреплялась П-швом пролен 4–0 с прокладкой со стороны просвета ВТЛЖ, выводилась наружу и прошивала синтетическую заплату. Далее обе нити снаружи корня завязывались на синтетической заплате и использовались для ее сшивания со стенками рассеченного корня аорты. Обвивной шов, фиксирующий заплату, также может иметь отдельные прокладки на наружной стенке корня аорты. То есть вопрос гемостаза линии швов является решаемым даже при выраженном дегенеративном поражении корня аорты. В нашем опыте при всех вариантах техник задней аортопластики проблем с гемостазом не было. Наш небольшой опыт в 35 операций не обнаружил ни одного случая атриовентрикулярной блокады. Также авторами было выполнено 6 операций протезирования корня и восходящей аорты с реимплантацией и сохранением собственного аортального клапана по методике David T.E., и не было встречено проблем с проводящими путями сердца.

Заключение

Наша практика выполнения операций клапансохраняющего протезирования восходящей аорты по David T.E. и задней аортопластики по Nicks R. показала, что при аккуратном наложении швов на выводной тракт левого желудочка, выполнении разрезов с вшиванием заплаты по задней стенке корня аорты кровотечения и повреждения проводящих путей сердца не происходит, что соответствует данным зарубежных авторов. Последние обзоры литературы и результаты больших серий операций заключают, что частота выполнения названных методик должна быть большей. И это соответствует интересам пациента.

Тяжелая анатомия грубого кальциноза аортального клапана и окружающих структур может делать невозможным или очень опасным расширение корня аорты общепринятыми методами. Чтобы имплантировать протез гемодинамический выгодного, большего диаметра, хирург вынужден искать новые участки для рассечения аорты и вшивания расширяющей заплаты.

Выполненная нами в 4 случаях методика задней аортопластики с рассечением правого мышечного треугольника ВТЛЖ и вшивания туда синтетической заплаты ни в одном случае не имела хирургических осложнений. Таким образом, мы считаем, что теоретическое обоснование и практическая проверка нашего метода говорят о его относительно малой рискованности в сравнении другими техниками. А также о его приемлемости в случаях узкого корня аорты в сочетании с грубым кальцинозом аортального клапана, митрально-аортальной мембраны, передней створки митрального клапана и окружающих структур.



Список источников

1. Ассоциация сердечно-сосудистых хирургов России. Всероссийское научное общество кардиологов. Клинические рекомендации по ведению, диагностике и лечению клапанных пороков сердца. Москва, 2009.
2. Ассоциация сердечно-сосудистых хирургов России. Всероссийское научное общество кардиологов. Клинические рекомендации: Аортальный стеноз. Москва, 2020.

Список литературы

1. Белов Ю.В., Чарчян Э.Р., Катков А.И., Салагаев Г.И., Винокуров И.А. 2016. Влияние несоответствия диаметра протеза и площади поверхности тела пациента на отдаленные результаты протезирования аортального клапана. Кардиология и сердечно-сосудистая хирургия. 9 (2): 46–51.
2. Базылев В.В., Россейкин Е.В., Бабуков Р.М., Микуляк А.И., Бартош Ф.Л., Сластин Я.С. 2019. Сравнение ближайших и среднесрочных результатов у пациентов с узким корнем аорты после протезирования аортального клапана биологическим протезом с аннуларасширяющей пластикой корня аорты и протезированием створок аутоперикардом по методике OZAKI. Клиническая и экспериментальная хирургия. 7 (1): 33–34.
3. Попов В.В. 2011. Задняя аортопластика при узком корне аорты: новое решение проблемы. Запорожский медицинский журнал. 13 (6): 41–42.
4. Chen J., Lin Y., Kang B., Wang Z. 2014. Indexed effective orifice area is a significant predictor of higher mid- and long-term mortality rates following aortic valve replacement in patients with prosthesis-patient mismatch. Eur. J. Cardiothorac. Surg. 45 (2): 234–40.
5. Chowdhury U.K., Singh S., George N., Hasija S., Sankhyan L., Pandey N.N., Sengupta S., Kalaivani M. 2020. Early evaluation of the aortic root after Nicks' procedure. JTCVS Tech. 13 (4): 85–96. doi: 10.1016/j.xjtc.
6. Concistrè G., Dell'aquila A., Pansini S., Corsini B., Costigliolo T., Piccardo A., Gallo A., Passerone G., Regesta T. 2013. Aortic valve replacement with smaller prostheses in elderly patients: does patient prosthetic mismatch affect outcomes? J. Card. Surg. 28 (4): 341–7.
7. David T. 2021. Reimplantation valve-sparing aortic root replacement is the most durable approach to facilitate aortic valve repair. JTCVS Tech. 28 (7): 72–78. doi: 10.1016/j.xjtc.2020.12.042.
8. Dumani S., Likaj E., Dibra L., Llazo S., Refatllari A. 2016. Aortic Annular Enlargement during Aortic Valve Replacement. Open Access Maced J. Med. Sci. 15; 4 (3): 455–457. doi: 10.3889/oamjms.2016.098.
9. Freitas-Ferraz A.B., Tirado-Conte G., Dagenais F., Ruel M., Al-Atassi T., Dumont E., Mohammadi S., Bernier M., Pibarot P., Rodés-Cabau J. Circulation. 2019. Aortic Stenosis and Small Aortic Annulus. 139 (23): 2685–2702.
10. Hofrichter P., Hagedorff A., Laufs U., Fikenzer S., Hepp P., Marshall R.P., Tayal B., Stöbe S. 2021. Analysis of left ventricular rotational deformation by 2D speckle tracking echocardiography: a feasibility study in athletes. Int. J. Cardiovasc. Imaging. 37 (8): 2369–2386. doi: 10.1007/s10554-021-02213-3.
11. Iqbal, A., Panicker, V.T., Karunakaran, J. 2019. Patient prosthesis mismatch and its impact on left ventricular regression following aortic valve replacement in aortic stenosis patients. Indian. J. Thorac. Cardiovasc. Surg. 35: 6–14. <https://doi.org/10.1007/s12055-018-0706-3>.
12. Klapkowski A., Pawlaczyk R., Kempa M., Jagielak D., Brzeziński M., Rogowski J. 2016. Complete atrioventricular block after isolated aortic valve replacement. Kardiol. Pol. 74 (9): 985–93.
13. Liebrich M., Kruszynski M.K., Roser D., Meisner C., Doll K.N., Hemmer W.B., Weimar T. 2013. The David procedure in different valve pathologies: a single-center experience in 236 patients. Ann. Thorac. Surg. 95: 71–6.
14. Mehaffey J.H., Haywood N.S., Hawkins R.B., Kern J.A., Teman N.R., Kron I.L., Yarboro L.T., Ailawadi G. 2018. Need for permanent pacemaker after surgical aortic valve replacement reduces long-term survival. Ann Thorac Surg. 106 (2): 460–465.
15. Morita S. 2016. Aortic valve replacement and prosthesis-patient mismatch in the era of transcatheter aortic valve implantation. Gen. Thorac. Cardiovasc. Surg. 64 (8): 435–40. doi: 10.1007/s11748-016-0657-9.

16. Pibarot P., Magne J., Leipsic J., Côté N., Blanke P., Thourani V.H., Hahn R. 2019. Imaging for Predicting and Assessing Prosthesis-Patient Mismatch After Aortic Valve Replacement. *JACC Cardiovasc. Imaging*. 12 (1): 149–162.
17. Rocha R.V., Manlhiot C., Feindel C.M., Yau T.M., Mueller B., David T.E., Ouzounian M. 2018. Surgical enlargement of the aortic root does not increase the operative risk of aortic valve replacement. *Circulation*. 137: 1585–1594.
18. Sá M.P., Zhigalov K., Cavalcanti L.R.P., Neto A.C.E., Rayol S.C., Weymann A., Ruhparwar A., Lima R.C. 2021. Impact of aortic annulus enlargement on the outcomes of aortic valve replacement: a meta-analysis. *Semin. Thorac. Cardiovasc. Surg.* 33 (2): 316–325.
19. Salmasi M.Y., Theodoulou I., Iyer P., Al-Zubaidy M., Naqvi D., Snober M., Oo A., Athanasiou T. 2019. Comparing outcomes between valve-sparing root replacement and the Bentall procedure in proximal aortic aneurysms: systematic review and meta-analysis. *Interact. Cardiovasc. Thorac. Surg.* 29 (6): 911–922.
20. Treibel T.A., Badiani S., Lloyd G., Moon J.C. 2019. Multimodality imaging markers of adverse myocardial remodeling in aortic stenosis. *JACC Cardiovasc. Imaging*. 12 (8 Pt 1): 1532–1548.
21. Vendramin I., Bortolotti U., De Manna D.N., Lechiancole A., Sponga S., Livi U. 2021. *Aorta (Stamford)*. 9 (3): 118–123. doi: 10.1055/s-0041-1729913.
22. Vo A.T., Nakajima T., Nguyen T.T.T., Nguyen N.T.H., Le N.B., Cao T.H., Nguyen D.H. 2021. Aortic prosthetic size predictor in aortic valve replacement. *J. Cardiothorac. Surg.* 16 (1): 221. doi: 10.1186/s13019-021-01601-z.
23. Yu W., Tam D.Y., Rocha R.V., Makhdom A., Ouzounian M., Fremes S.E. 2019. Aortic Root Enlargement Is Safe and Reduces the Incidence of Patient-Prosthesis Mismatch: A Meta-analysis of Early and Late Outcomes. *Can. J. Cardiol.* 35 (6): 782–790.

References

1. Belov Yu.V., Charchyan E.R., Katkov A.I., Salagaev G.I., Vinokurov I.A. 2016. Vliyanie nesootvetstviya diametra proteza i ploshchadi poverkhnosti tela patsienta na otdalennye rezul'taty protezirovaniya aortal'nogo klapana [Influence of the discrepancy between the diameter of the prosthesis and the patient's body surface area on the long-term results of aortic valve replacement]. *Kardiologiya i serdechno-sosudistaya khirurgiya*. 9 (2): 46–51.
2. Bazylev V.V., Rosseykin E.V., Babukov R.M., Mikulyak A.I., Bartosh F.L., Slastin Ya.S. 2019. Comparison of early and midterm results in patients with a narrow aortic root after aortic valve replacement using a biological prosthesis with aortic root enlargement and aortic leaflets replacement with autologous pericardium (Ozaki procedure). *Clin Experiment Surg. Petrovsky J.* 7 (1): 34–43. doi: 10.24411/2308-1198-2019-11005 (in Russian).
3. Popov V.V. Zadnyaya aortoplastika pri uzkom korne aorty: novoe reshenie problem [Posterior aortoplasty for narrow aortic root: a new solution to the problem]. *Zaporozhskiy meditsinskiy zhurnal*. 13 (6): 41–42.
4. Chen J., Lin Y., Kang B., Wang Z. 2014. Indexed effective orifice area is a significant predictor of higher mid- and long-term mortality rates following aortic valve replacement in patients with prosthesis-patient mismatch. *Eur. J. Cardiothorac. Surg.* 45 (2): 234–40.
5. Chowdhury U.K., Singh S., George N., Hasija S., Sankhyan L., Pandey N.N., Sengupta S., Kalaivani M. 2020. Early evaluation of the aortic root after Nicks' procedure. *JTCVS Tech.* 13 (4): 85–96. doi: 10.1016/j.xjtc.
6. Concistrè G., Dell'aquila A., Pansini S., Corsini B., Costigliolo T., Piccardo A., Gallo A., Passerone G., Regesta T. 2013. Aortic valve replacement with smaller prostheses in elderly patients: does patient prosthetic mismatch affect outcomes? *J. Card. Surg.* 28 (4): 341–7.
7. David T. 2021. Reimplantation valve-sparing aortic root replacement is the most durable approach to facilitate aortic valve repair. *JTCVS Tech.* 28 (7): 72–78. doi: 10.1016/j.xjtc.2020.12.042.
8. Dumani S., Likaj E., Dibra L., Llazo S., Refatllari A. 2016. Aortic Annular Enlargement during Aortic Valve Replacement. *Open Access Maced J. Med. Sci.* 15; 4 (3): 455–457. doi: 10.3889/oamjms.2016.098.
9. Freitas-Ferraz A.B., Tirado-Conte G., Dagenais F., Ruel M., Al-Atassi T., Dumont E., Mohammadi S., Bernier M., Pibarot P., Rodés-Cabau J. 2019. Aortic Stenosis and Small Aortic Annulus. 139 (23): 2685–2702.



10. Hofrichter P., Hagendorff A., Laufs U., Fikenzer S., Hepp P., Marshall R.P., Tayal B., Stöbe S. 2021. Analysis of left ventricular rotational deformation by 2D speckle tracking echocardiography: a feasibility study in athletes. *Int. J. Cardiovasc. Imaging.* 37 (8): 2369–2386. doi: 10.1007/s10554-021-02213-3.
11. Iqbal, A., Panicker, V.T., Karunakaran, J. 2019. Patient prosthesis mismatch and its impact on left ventricular regression following aortic valve replacement in aortic stenosis patients. *Indian. J. Thorac. Cardiovasc. Surg.* 35: 6–14. <https://doi.org/10.1007/s12055-018-0706-3>.
12. Klapkowski A., Pawlaczyk R., Kempa M., Jagielak D., Brzeziński M., Rogowski J. 2016. Complete atrioventricular block after isolated aortic valve replacement. *Kardiol. Pol.* 74 (9): 985–93.
13. Liebrich M., Kruszynski M.K., Roser D., Meisner C., Doll K.N., Hemmer W.B., Weimar T. 2013. The David procedure in different valve pathologies: a single-center experience in 236 patients. *Ann. Thorac. Surg.* 95: 71–6.
14. Mehaffey J.H., Haywood N.S., Hawkins R.B., Kern J.A., Teman N.R., Kron I.L., Yarboro L.T., Ailawadi G. 2018. Need for permanent pacemaker after surgical aortic valve replacement reduces long-term survival. *Ann Thorac Surg.* 106 (2): 460–465.
15. Morita S. 2016. Aortic valve replacement and prosthesis-patient mismatch in the era of transcatheter aortic valve implantation. *Gen. Thorac. Cardiovasc. Surg.* 64 (8): 435–40. doi: 10.1007/s11748-016-0657-9.
16. Pibarot P., Magne J., Leipsic J., Côté N., Blanke P., Thourani V.H., Hahn R. 2019. Imaging for Predicting and Assessing Prosthesis-Patient Mismatch After Aortic Valve Replacement. *JACC Cardiovasc. Imaging.* 12 (1): 149–162.
17. Rocha R.V., Manlhiot C., Feindel C.M., Yau T.M., Mueller B., David T.E., Ouzounian M. 2018. Surgical enlargement of the aortic root does not increase the operative risk of aortic valve replacement. *Circulation.* 137: 1585–1594.
18. Sá M.P., Zhigalov K., Cavalcanti L.R.P., Neto A.C.E., Rayol S.C., Weymann A., Ruhparwar A., Lima R.C. 2021. Impact of aortic annulus enlargement on the outcomes of aortic valve replacement: a meta-analysis. *Semin. Thorac. Cardiovasc. Surg.* 33 (2): 316–325.
19. Salmasi M.Y., Theodoulou I., Iyer P., Al-Zubaidy M., Naqvi D., Snober M., Oo A., Athanasiou T. 2019. Comparing outcomes between valve-sparing root replacement and the Bentall procedure in proximal aortic aneurysms: systematic review and meta-analysis. *Interact. Cardiovasc. Thorac. Surg.* 29 (6): 911–922.
20. Treibel T.A., Badiani S., Lloyd G., Moon J.C. 2019. Multimodality imaging markers of adverse myocardial remodeling in aortic stenosis. *JACC Cardiovasc. Imaging.* 12 (8 Pt 1): 1532–1548.
21. Vendramin I., Bortolotti U., De Manna D.N., Lechiancole A., Sponga S., Livi U. 2021. *Aorta (Stamford).* 9 (3): 118–123. doi: 10.1055/s-0041-1729913.
22. Vo A.T., Nakajima T., Nguyen T.T.T., Nguyen N.T.H., Le N.B., Cao T.H., Nguyen D.H. 2021. Aortic prosthetic size predictor in aortic valve replacement. *J. Cardiothorac. Surg.* 16 (1): 221. doi: 10.1186/s13019-021-01601-z.
23. Yu W., Tam D.Y., Rocha R.V., Makhdom A., Ouzounian M., Fremes S.E. 2019. Aortic Root Enlargement Is Safe and Reduces the Incidence of Patient-Prosthesis Mismatch: A Meta-analysis of Early and Late Outcomes. *Can. J. Cardiol.* 35 (6): 782–790.

Конфликт интересов: о потенциальном конфликте интересов не сообщалось.

Conflict of interest: no potential conflict of interest related to this article was reported.

ИНФОРМАЦИЯ ОБ АВТОРАХ

Сазоненков Максим Александрович, доктор медицинских наук, профессор, сердечно-сосудистый хирург Областного государственного бюджетного учреждения здравоохранения «Белгородская областная клиническая больница Святителя Иоасафа», Белгород, Россия

INFORMATION ABOUT THE AUTHORS

Maxim A. Sazonenkov, PhD, Professor, cardiovascular surgeon at the Regional State Budget Public Health Institution «Belgorod Regional Clinical Hospital of St. Joseph», Belgorod, Russia



Исмагов Хушбахтджон Хасанович, аспирант кафедры госпитальной хирургии Федерального государственного автономного образовательного учреждения высшего образования «Белгородский государственный национальный исследовательский университет», Белгород, Россия

Татаринцев Андрей Михайлович, аспирант, хирург Областного государственного бюджетного учреждения здравоохранения «Белгородская областная клиническая больница Святителя Иоасафа», Белгород, Россия;

Москалёв Андрей Сергеевич, студент кафедры госпитальной хирургии Федерального государственного автономного образовательного учреждения высшего образования «Белгородский государственный национальный исследовательский университет», Белгород, Россия

Khushbakhtdjon H. Ismatov, Postgraduate at the Department of Hospital Surgery, Federal State Autonomous Educational Institution of Higher Education «Belgorod State National Research University», Belgorod, Russia

Andrey M. Tatarintsev, Postgraduate, surgeon, at the Regional State Budget Public Health Institution «Belgorod Regional Clinical Hospital of St. Joseph», Belgorod, Russia

Andrey S. Moskalev, Postgraduate at the Department of Hospital Surgery, Federal State Autonomous Educational Institution of Higher Education «Belgorod State National Research University», Belgorod, Russia