

СТОМАТОЛОГИЯ STOMATOLOGY

УДК 616.314

DOI 10.18413/2687-0940-2020-43-2-229-236

СОСТОЯНИЕ ФИССУР ЗУБОВ С НЕЗАВЕРШЕННОЙ МИНЕРАЛИЗАЦИЕЙ ЭМАЛИ

CONDITION OF FISSURE OF TEETH WITH INCOMPLETE ENAMEL MINERALIZATION

Т.Ю. Бавыкина, Н.А. Глухарева, Л.А. Соловьева
T.Y. Bavykina, N.A. Glukhareva, L.A. Soloveva

Белгородский государственный национальный исследовательский университет,
Россия, 308015, г. Белгород, ул. Победы, 85

Belgorod National Research University,
85 Pobeda St., Belgorod, 308015, Russia

E-mail: tatianastomatolog@yandex.ru

Аннотация

Рассматривается проблема фиссурного кариеса зубов, подробно описана разработанная методика изготовления шлифов образцов, обозначены актуальные для изучения геометрические параметры фиссур, измерены морфометрические показатели в мкм, проведен спектральный анализ элементов в разных частях фиссур. Представлены фотографии шлифов фиссур зубов, выполненные сканирующим растровым микроскопом FEI Quanta 200 3D. Проведен сравнительный анализ результатов исследования, выявлен наиболее распространенный вид фиссур, определены рекомендации по способу герметизации разных видов фиссур, основанные на анатомических особенностях микрорельефа. Представлен динамический анализ минерализации эмали зубов в различных анатомических точках. Описана методика определения электропроводности твердых тканей зуба аппаратам «ДЕНТЭСТ».

Abstract

The problem of fissure caries of teeth is considered, the developed method of manufacturing sample sifts is described in detail, the geometric parameters of fissure that are relevant for study are indicated, morphometric parameters in microns are measured, and spectral analysis of elements in different parts of fissure is performed. The photos of teeth fissure sifts made with a scanning scanning microscope FEI Quanta 200 3D are presented. A comparative analysis of the results of the study was carried out, the most common type of fissures was identified, and recommendations for the method of sealing different types of fissures were determined, based on the anatomical features of the microrelief. A dynamic analysis of tooth enamel mineralization at various anatomical points is presented. The method of determining the electrical conductivity of hard tooth tissues by the «DENTEST» device is described.

Ключевые слова: кариес, колбовидные, желобовидные, конусовидные фиссуры, герметизация фиссур, микрорельеф, морфометрические показатели, спектральный анализ, макро и микроэлементы, минерализация эмали, профилактика кариеса, сканирующий растровый микроскоп, электропроводность твердых тканей зуба.

Keywords: caries, flask-shaped, gutter-shaped, cone-shaped fissures, sealing of fissures, microrelief, morphometric indicators, spectral analysis, macro and microelements, enamel mineralization, prevention, scanning scanning microscope, the electrical conductivity of hard tissues of the tooth.

Введение

Фиссуры зубов представляют собой естественные углубления эмали, располагающиеся на жевательной, щечной, небной поверхностях моляров и премоляров, а также в слепых ямках и на палатинальной поверхности фронтальной группы зубов. Формы фиссур различны и индивидуальны у каждого человека. Фиссуры являются анатомическими образованиями, которые после прорезывания зубов первыми поражаются кариесом [Бальчунене, 1985; Жук, 2009]. Это анатомически предрасположенная форма поражения твердых тканей зубов и самая начальная [Кисельникова, 1990, Кисельникова, 1996]. Причиной этого является затрудненная самоочищаемость, а также очищаемость специальными средствами гигиены полости рта, их недостаточная степень минерализации (ввиду того, что этот процесс длительный и зависит от ряда местных факторов) и сложная анатомическая форма, способствующая накоплению в них микробного и пищевого детрита.

Широкая распространенность фиссурного кариеса по-прежнему остается актуальной проблемой в стоматологии на сегодняшний день [Дашкова, 1983; Бальчунене, 1985].

Причинами развития кариеса фиссур на жевательной поверхности является разнообразие микрорельефа (эта область подвержена скоплению органических веществ и микроорганизмов) и длительный период созревания эмали после прорезывания зуба [Кисельникова, 1996]. Известно, что после прорезывания зуба первоначально минерализуются иммунные зоны – бугры, а затем фиссуры [Леонтьев, 1978; Леонтьев, Сунцов, 1984].

Что касается поражения фиссур щечной, небной, язычной поверхностей и областей слепых, причиной является скопление зубного налета, особенно после приема липких углеводов (крахмал-содержащая пища, хлебобулочные изделия), пренебрежение тщательной чисткой зубов.

Для борьбы с кариесом самым надежным является профилактический метод – фторирование с учетом кариесрезистентности и степени минерализации, а также герметизация фиссур, которая бывает инвазивная (методика профилактического расширения), с последующим пломбированием, и неинвазивная (очищение и пломбирование без препарирования) [Степанова, 2011]. Выбор метода производится индивидуально в зависимости от параметров фиссур и степени минерализации [Бальчунене, 1985; Кисельникова, 1996; Безруков, 1998].

Целью исследования явилось изучение микроструктуры постоянных зубов с незавершенной минерализацией эмали.

Материалы и методы

В ходе исследования были изучены 25 интактных премоляра, экстирпированных у детей 10–11 лет по ортодонтическим показаниям. Шлифы зубов приготавливали следующим образом: отступая от фиссуры, зуб распиливают продольно при помощи алмазной пилы диаметром 50 мм, толщиной 0,5 мм. Торцевую поверхность шлифа последовательно шлифовали шлифовальными кругами зернистостью 65 микрон, 18 микрон, 15 микрон. После этого протравливали поверхность препарата 37 % ортофосфорной кислотой H_3PO_4 40 секунд, промывали под струей дистиллированной воды, помещали на предметный столик микроскопа, наносили на готовый препарат слой электропроводящего вещества и просматривали в микроскопе FEI Quanta 200 3D.

Путем сепарации диском были получены 50 шлифов. Оценивалась форма фиссуры (рис. 1–3), а также ее морфометрические показатели (табл. 1): глубина, ширина (у основания, в средней части). Морфометрические показатели измерялись в микрометрах (мкм).

По итогу исследования выделены открытые фиссуры – желобовидные, конусовидные, закрытые – колбовидные. Все образцы отличались высокой степенью архитектоники, абсолютно гладких, лишенных фиссур образцов обнаружено не было. Среди общего количества шлифов преобладали фиссуры закрытого типа (колбовидная).




Рис. 1. Желобовидная фиссура
Fig. 1. Groove-shaped fissure



Рис. 2. Колбообразная фиссура
Fig. 2. Flask-shaped fissure

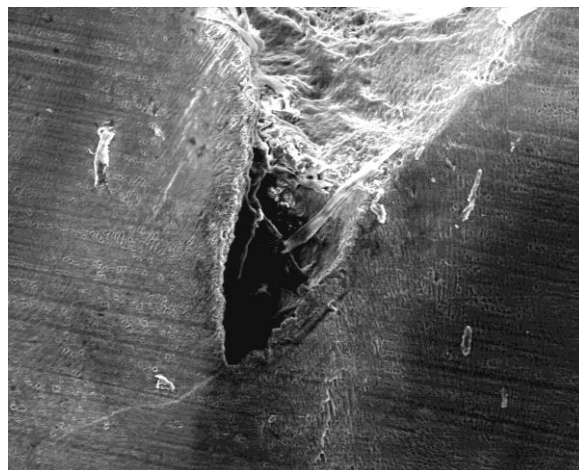


Рис. 3. Конусовидная фиссура
Fig. 3. Cone-shaped fissure

В ходе исследования определены основные параметры фиссур. В таблице 1 приведены их усредненные показатели.

Так, конусовидные фиссуры характеризуются постепенным расширением от дна к устью. По внешнему виду напоминают перевернутый треугольник. Средняя протяженность фиссуры – 374,5 мкм, колбообразные фиссуры визуально похожи на колбу (узкое горлышко и широкое дно) имеют наибольшую глубину (средние значения достигают 529,3 мкм), у желобовидных фиссур (по виду напоминают широкую ямку) наибольшая ширина – устье (среднее значение – 180,5 мкм). Минимальную глубину имеют желобовидные фиссуры.

Таблица 1
Table 1

Морфометрические показатели фиссур зубов
Morphometric indicators of dental fissures

Разновидность фиссуры	Ширина фиссуры, мкм			Длина фиссуры, мкм
	устье	дно	середина	
Желобовидная	180,5	95,7	140,5	150,8
Колбообразная	88,5	56,8	90,4	529,3
Конусовидная	170,4	28,5	125,5	374,5

Особый интерес представило изучение спектрального анализа составляющего колбовидной фиссуры как наиболее часто встречаемой и трудноочищаемой (рис. 4).

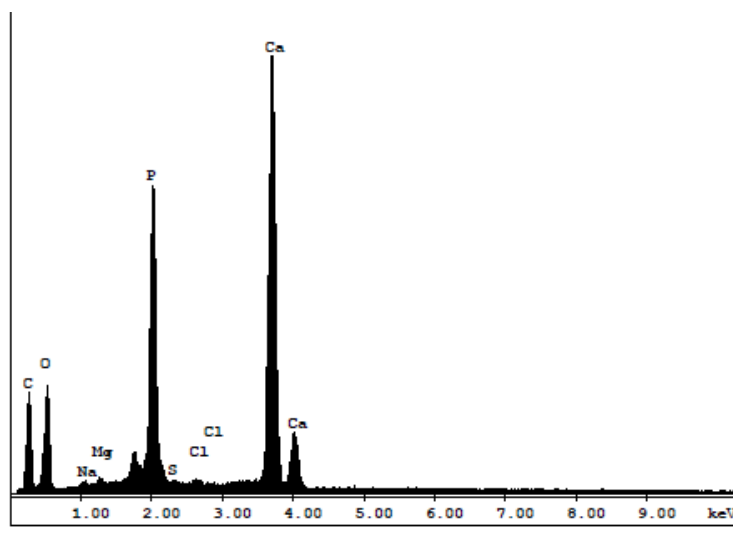


Рис. 4. Спектральный анализ макро- и микроэлементов
Fig. 4. Spectral analysis of macro and microelements

Благодаря техническим возможностям микроскопа FEI Quanta 200 3D удалось определить количественные показатели, определяющие атомарный вес элементов на дне фиссуры, границе с эмалью, собственно эмали. За основные показатели, представляющие наибольший интерес, приняты два элемента – кальций и фосфор.

Таблица 2
Table 2

Усредненные значения микроэлементов WT %
Average values of trace elements WT %

Элемент	Дно фиссуры	Граница с эмалью	Собственно эмаль
Кальций Ca	25	32	45
Фосфор P	13	18	26

Строение эмали, составляющей фиссуру, идентично строению эмали всей коронки зуба, однако состав микро- и макроэлементов несколько различается [Николаев, Цепов, 2008]. Из данных таблицы видно, что наблюдается уменьшение содержания кальция и фосфора по мере углубления в фиссуру. Значение кальция собственно в эмали равно 45, а на дне фиссуры – 25, что практически в 2 раза меньше. Аналогично с фосфором, в эмали коронки зуба его величина – 26, а в самой глубокой точке фиссуры – 13. Эта разница в составе элементов эмали, покрывающей коронку зуба, бугры и выстилающей стенки фиссур, может объясняться незавершенной минерализацией и низким содержанием этих элементов ввиду труднодоступности их транспортировки на дно фиссуры.

Параллельно с лабораторными исследованиями шлифов зубов проводилось исследование степени минерализации твердых тканей зубов с незаконченной минерализацией эмали у детей подростков электрометрическим методом. Для этого использовался аппарат ДЕНТЭСТ (фирмы Геософт-ДЕНТ). Суть методики заключается в расположении в полости рта электродов: пассивного – стоматологическое зеркало, закрепленное в держателе, располагается на внутренней поверхности щеки/губы пациента, и активного – микрошприц, закрепленный в держателе, содержит раствор электролита (10 % хлористый кальций). Чувствительность метода составляет 0,05 мкА, точность – 0,1 мкА [Дашкова, 1983; Иванова, 1984; Бартенев, 2007]

На тщательно высушенную поверхность зуба устанавливается кончик иглы микрошприца, на краю которой сформирована микрокапля электролита. При замыкании цепи снимались показатели на мониторе прибора. Для исследования были определены интересные точки на поверхности зубов, а именно: бугры, центральная ямка, дистальная ямка на поверхности моляров, вестибулярное отверстие (продолжение вестибулярной борозды) моляров, бугры и фиссуры – на поверхностях премоляров. Наблюдения проводились в динамике на протяжении 6 месяцев. К исследованию допускались зубы, не имеющие признаков кариозного поражения (не пигментированы, не изменены, т. е. не разрушены, зонд не застревает при зондировании) [Лукиных, 1999; Бояркина, 2009]. В таблице 3 приведены усредненные показатели электропроводности разных участков зуба.

Таблица 3
Table 3

Показатели уровня минерализации эмали зубов
Indicators of the level of mineralization of tooth enamel

Контрольные точки	Сроки проводимых измерений, показатели в мкА		
	1 месяц	3 месяц	6 месяц
Бугор	1,2 ± 0,55	0,8 ± 0,25	0,3 ± 0,71
Вестибулярное отверстие (продолжение вестибулярной борозды)	3,1 ± 1,2	2,9 ± 0,58	2,4 ± 0,48
Центральная ямка	5,8 ± 0,95	5,5 ± 1,5	4,1 ± 1,1

Полученные данные позволяют отметить, что ямки и фиссуры зубов менее минерализованы по сравнению с иммунными зонами – буграми, процесс минерализации в них протекает медленнее.

Выводы

Сравнительный анализ шлифов позволяет наглядно охарактеризовать их внешний вид, который коррелирует со степенью очищаемости фиссур. Чем более геометрически открыта форма фиссуры, тем она доступней к очищению.

Созревание эмали прорезавшихся зубов – длительный процесс. Он протекает с разной интенсивностью в отдельных частях зуба. Первыми завершают минерализацию бугры, гораздо позже – фиссуры и ямки. Проведенное исследование позволило провести связь с составом микро- и макроэлементов в различных участках фиссур со степенью ми-

нерализации, а также определить, что форма фиссуры может влиять на степень минерализации.

Существует два основных метода герметизации фиссур – неинвазивная, подразумевающая покрытие фиссур герметиком без предварительного ее раскрытия, и инвазивная, включающая вскрытие, расширение и последующую герметизацию.

Желобовидные фиссуры, имеющие широкое устье, незначительно расширяющееся к основанию, можно отнести к высокой степени очищаемости, поэтому они могут быть герметизированы неинвазивной методикой. Детрит визуализируется тонким слоем лишь в устье (фото 1). Конусовидные фиссуры, имеющие широкое устье и узкое дно, – средней степени очищаемости, детрит находится в устье и средней части (фото 3). Такие фиссуры хорошо очищаются, минерализуются. После проведения электрометрии пигментированных конусовидных фиссур, как правило, показатели не больше 8 мкА. К ним может быть применена как неинвазивная, так и инвазивная методика герметизации.

Самым часто встречающимся видом фиссур определены колбовидные.

Колбовидная фиссура, благодаря особенности анатомического строения – узкого входного отверстия и практически равномерной структуры на всем своем протяжении, расширяющегося дна, наиболее трудноочищаемая (фото 2). Они имеют особо сложную архитектуру, сложны в очищении и доставке основных элементов на их дно, высоко подвержены развитию кариеса. А то обстоятельство, что колбообразная фиссура трудно очищаемая и в ней уже находится органический детрит (что соответствует показателям наличия углерода в спектральном анализе), позволяет дать заключение о том, что минерализация в этом участке фиссуры будет длительно текущей либо совсем не произойдет. Соответственно, такой вид фиссур имеет высокую степень подверженности к возникновению кариеса. На практике в полости рта такие фиссуры пигментированы, в них задерживается зонд, электропроводность – более 8 мкА. Для подобного вида фиссур рекомендована инвазивная методика герметизации, подразумевающая профилактическое раскрытие и расширение с последующим внесением герметика.

Список литературы

1. Бальчунене И.А., 1985. Связь морфологической формы моляров верхней и нижней челюсти с их кариесвосприимчивостью. *Стоматология*, 25–27.
2. Бартнев В.С., 2007. Исследование влияния жевательных нагрузок на твердые ткани зубов. Автореф. канд. мед. наук. Москва, 11 с.
3. Безруков В.М., 1998. Справочник по стоматологии. Москва, «Медицина», 81–84.
4. Бояркина Е.С., 2009. Разработка и оценка эффективности минимально-инвазивных методов лечения фиссурного кариеса постоянных зубов у детей (клинико-лабораторное исследование). Автореф. канд. мед. наук. Москва, 142.
5. Дашкова О.П., 1983. Клинико-экспериментальное обоснование метода изоляции интактных фиссур моляров в целях профилактики кариеса у детей. Дис. канд. мед. наук. Москва, 136.
6. Жук Н.А., 2009. Оценка краевого прилегания пломб при различных условиях лечения кариеса. Автореф. дисс. ... канд. мед. наук. Новосибирск, 9 с.
7. Иванова Г.Г., 1984. Диагностическая и прогностическая оценка электрометрии твердых тканей зубов при кариесе. Автореф. дисс. ... канд. мед. наук. Омск, 19 с.
8. Кисельникова Л.П., 1990. Кариес первых моляров у детей. Автореф. дисс. ... канд. мед. наук. Омск, 22 с.
9. Кисельникова Л.П., 1996. Фиссурный кариес (диагностика, клиника, прогнозирование, профилактика, лечение). Дисс. ... докт. мед. наук. Екатеринбург, 436 с.
10. Кисельникова Л.П., 1996. Фиссурный кариес (диагностика; клиника, прогнозирование, профилактика, лечение). Автореф. дис. докт. мед. наук. Омск, 41 с.
11. Леонтьев В.К., 1978. Кариес и процессы минерализации (Разработка методических подходов, молекулярные механизмы, патогенетическое обоснование принципов профилактики и лечения). Автореф. дис. докт. мед. наук. Москва, 45 с.

12. Леонтьев В.К., Сунцов В.Г., 1984. Активная регуляция созревания и закрытия фиссур, перспективные направления профилактики в стоматологии. Новые методы лечения и профилактики в стоматологии. Омск, 20–26.
13. Лукиных Л.М., 1999. Лечение и профилактика кариеса зубов. Библиотека практикующего врача. Н. Новгород, 151–154.
14. Николаев А.И., Цепов Л.М., 2008. Практическая терапевтическая стоматология. Москва, «МЕДпресс-информ», 14 с.
15. Степанова Т.С., 2011. Оптимизация диагностики, лечения и профилактики кариеса в области фиссур постоянных зубов у детей: Автореф. дисс. ... канд. мед. наук. Смоленск, 43 с.

References

1. Bal'chunene I.A., 1985. Svjaz' morfoloģičeskoj formy moljarov verhnej i nizhnej cheljusti s ih kariesvospriimčivost'ju [Relationship of the morphological shape of the upper and lower jaw molars with their caries susceptibility]. Stomatologija, 25–27.
2. Bartenev V.S., 2007. Issledovanie vlijanija zhevatel'nyh nagruzok na tverdye tkani zubov. [Investigation of the effect of chewing loads on the hard tissues of teeth]. Author of the PhD thesis. Moscow, 11 s.
3. Bezrukov V.M., 1998. Spravočnik po stomatologii «Medicina» [Handbook of dentistry] Moscow, «Medicine», 81–84.
4. Bojarkina E.S., 2009. Razrabotka i ocenka jeffektivnosti minimal'no-invazivnyh metodov lečeniya fissurnogo kariesa postojannyh zubov u detej (kliniko-laboratornoe issledovanie) [Development and evaluation of the effectiveness of minimally invasive methods of treatment of fissure caries of permanent teeth in children (clinical and laboratory research)]. Author of the PhD thesis., 142.
5. Dashkova O.P. 1983. Kliniko-jeksperimental'noe obosnovanie metoda izoljicii intaktnyh fissur moljarov v celjah profilaktiki kariesa u detej [Clinical and experimental substantiation of the method of isolation of intact molar fissures in order to prevent caries in children]. Moscow, 136.
6. Zhuk N.A. 2009. Ocenka kraevogo priliganija plomb pri razlichnyh uslovijah lečeniya kariesa [Assessment of the edge fit of fillings under various conditions of caries treatment. Abstract. Diss. Cand]. Novosibirsk, 9 s.
7. Ivanova G.G. 1984. Diagnostičeskaja i prognostičeskaja ocenka jelektrometrii tverdyh tkanej zubov pri kariese [Diagnostic and prognostic evaluation of resistivity of hard tissues of teeth with caries]. Abstract. Diss. candidate of medical Sciences Omsk, 19 s.
8. Kisel'nikova L.P. 1990. Karies pervyh moljarov u detej [Caries of the first molars in children]. Abstract. Diss. Cand. med. Omsk, 22 s.
9. Kisel'nikova L.P. 1996. Fissurnyj karies (diagnostika, klinika, prognozirovanie, profilaktika, lečenie) [Fissure caries (diagnosis, clinic, prognosis, prevention, treatment)]. Diss. doctor of medicine. Ekaterinburg, 436s.
10. Kisel'nikova L.P., 1996. Fissurnyj karies (diagnostika; klinika, prognozirovanie, profilaktika, lečenie) [Fissure caries (diagnostics; clinic, prognosis, prevention, treatment)]. Autoref. dis. Doct. Med. Omsk, 41 s.
11. Leont'ev V.K., 1978. Karies i processy mineralizacii (Razrabotka metodičeskih podhodov, molekularnye mehanizmy, patogenetičeskoe obosnovanie principov profilaktiki i lečeniya) [Caries and mineralization processes (Development of methodological approaches, molecular mechanisms, pathogenetic justification of the principles of prevention and treatment)]. Autoref. dis. Doct. med. sci. Moscow, 45 s.
12. Leont'ev V.K., Suncov V.G., 1984. Aktivnaja reguljacija sozrevanija i zakrytija fissur, perspektivnye napravlenija profilaktiki v stomatologii [Active regulation of maturation and closure of the fissure, a promising direction of prevention in dentistry. New methods of treatment and prevention in dentistry]. Omsk, 20–26.
13. Lukinyh L.M., 1999. Lečenie i profilaktika kariesa zubov [Treatment and prevention of dental caries]. Library of a practicing doctor. N. Novgorod, 151–154.
14. Nikolaev A.I., Cepov L.M., 2008. Praktičeskaja terapevtičeskaja stomatologija [Practical therapeutic dentistry]. «Medpress-inform», Moscow. 14 s.
15. Stepanova T.S., 2011. Optimizacija diagnostiki, lečeniya i profilaktiki kariesa v oblasti fissur postojannyh zubov u detej [Optimization of diagnostics, treatment and prevention of caries in the field of permanent teeth fissures in children]. Autoref. Diss. Cand. Smolensk, 43 s.

**Ссылка для цитирования статьи****Link for article citation**

Бавыкина Т.Ю., Глухарева Н.А., Соловьева Л.А. 2020. Состояние фиссур зубов с незавершенной минерализацией эмали. Актуальные проблемы медицины, 43 (2): 229–236. DOI 10.18413/2687-0940-2020-43-2-229-236.

Bavykina T.Y., Glukhareva N.A., Soloveva L.A. 2020. Condition of fissure of teeth with incomplete enamel mineralization. Challenges in Modern Medicine, 43 (2): 229–236 (in Russian). DOI 10.18413/2687-0940-2020-43-2-229-236.