



УДК 611.714.7

DOI 10.52575/2687-0940-2024-47-2-248-261

Оригинальная статья

Оценка информативности конусно-лучевой компьютерной томографии и распила скелетированного черепа при исследовании параметров верхнечелюстной пазухи: ретроспективное исследование

Гатило И.А. ¹ , Сирак С.В. ¹ , Ленев В.Н. ¹ ,
Исаева Б.Р. ² , Шахбанов С.А. ² , Идрисова А.А. ²

¹ Ставропольский государственный медицинский университет,
Россия, Ставропольский край, 355040, г. Ставрополь, ул. Мира, 310

² Дагестанский государственный медицинский университет,
Россия, 367000, г. Махачкала, площадь Ленина, 1

E-mail: chijgay@yandex.ru

Аннотация. Цель исследования – сравнение данных, полученных после распила челюстных костей в области верхнечелюстной пазухи, и измерений, полученных во время изучения данных КЛКТ. Установлено, что КЛКТ является достаточно точным методом для оценки анатомо-топографических особенностей строения верхнечелюстной пазухи с высокой исследовательской надежностью. Точность КЛКТ сопоставима с точностью распила скелетированного черепа, что делает КЛКТ надежным инструментом для изучения анатомии верхнечелюстной пазухи. **Материалы и методы.** Исследовано 48 паспортизированных черепов. По данным КЛКТ, для каждой верхнечелюстной пазухи производилось построение трехмерной модели прямым и непрямым методом. Для измерения параметров на черепе использовали штангенциркуль с последующей сверкой показателей. **Результаты.** Получены соответствующие метрические характеристики: объем пазух варьирует от $8,30 \pm 1,48 \text{ см}^3$ до $41,92 \pm 0,94 \text{ см}^3$, верхушка переднeshёчного корня 1.7 зуба находилась от дна пазухи в среднем на $4,86 \pm 0,18 \text{ мм}$, 2.6 зуба – $4,04 \pm 0,72 \text{ мм}$, что необходимо учитывать при проведении вмешательств. **Выводы.** Комбинация КЛКТ и прямого анализа позволяет получить наиболее полное представление о строении и вариациях строения ВЧП.

Ключевые слова: верхнечелюстная пазуха, конусно-лучевая компьютерная томография, дентальная имплантация, скелетированный череп, эндодонтические вмешательства, имплантологическое лечение

Для цитирования: Гатило И.А., Сирак С.В., Ленев В.Н., Исаева Б.Р., Шахбанов С.А., Идрисова А.А. 2024. Оценка информативности конусно-лучевой компьютерной томографии и распила скелетированного черепа при исследовании параметров верхнечелюстной пазухи: ретроспективное исследование. *Актуальные проблемы медицины*, 47(2): 248–261. DOI: 10.52575/2687-0940-2024-47-2-248-261

Финансирование: Работа выполнена без внешних источников финансирования.

Evaluation of the Information Content of Cone Beam Computed Tomography and Sectioning of the Skeletonized Skull in the Study of Parameters of the Maxillary Sinus: A Retrospective Study

Irina A. Gatilo ¹ , Sergey V. Sirak ¹ , Vadim N. Lenev ¹ ,
Biyke R. Isaeva ² , Said A. Shakhbanov ² , Asiyat A. Idrisova ² 

¹ Stavropolsky State Medical University,
310 Mira St., Stavropol 355040, Stavropol Territory, Russia;

² Dagestan State Medical University,
1 Lenin Square, Makhachkala 367000, Russia

E-mail: chijgay@yandex.ru

Abstract. Annotation. The aim of the study is to compare the data obtained from the cutting of the jawbone in the maxillary sinus and the measurements obtained during the study of CBCT data. CBCT has been found to be sufficiently accurate to assess the anatomical topographic features of the maxillary sinus structure, with high research reliability. The accuracy of CBCT is comparable to that of the skeletal skull, making CBCT a reliable tool for studying maxillary sinus anatomy. Materials and methods. 48 certified skulls were studied. According to CBCT data, a three-dimensional model was constructed for each maxillary sinus by direct and indirect methods. To measure the parameters on the skull, a barbell rod was used with a follow-up check. Results. The corresponding metric characteristics are obtained: the volume of the sinus varies from $8.30 \pm 1.48 \text{ cm}^3$ to $41.92 \pm 0.94 \text{ cm}^3$, the tip of the anterior root of 1.7 teeth was from the bottom of the sinus, on average, by $4.86 \pm 0.18 \text{ mm}$, 2.6 teeth – $4.04 \pm 0.72 \text{ mm}$; which must be taken into account when performing interventions. Conclusions. The combination of CBCT and direct analysis provides the most complete understanding of the structure and variations of the structure of the sinus structure.

Keywords: maxillary sinus, cone beam computed tomography, dental implantation, skeletonized skull, endodontic interventions, implantological treatment

For citation: Gatilo I.A., Sirak S.V., Lenev V.N., Isaeva B.R., Shakhbanov S.A., Idrisova A.A. 2024. Evaluation of the Information Content of Cone Beam Computed Tomography and Sectioning of the Skeletonized Skull in the Study of Parameters of the Maxillary Sinus: A Retrospective Study. *Challenges in Modern Medicine*, 47(2): 248–261 (in Russian). DOI: 10.52575/2687-0940-2024-47-2-248-261

Funding: The work was carried out without external sources of funding.

Введение

Актуальность. Сопоставление результатов конусно-лучевой компьютерной томографии (КЛКТ) и распила скелетированного черепа считается золотым стандартом для изучения анатомии верхнечелюстной (гайморовой) пазухи [Lozano-Carrascal et al., 2017; Zhou et al., 2021]. Важное значение имеет внутриисследовательская и межисследовательская надежность используемых методов: с оценкой степени согласованности результатов измерений, выполненных одним исследователем в разное время, и оценкой степени согласованности результатов измерений, выполненных разными исследователями соответственно [Локтионова и др., 2023]. Сегодня для количественной оценки точности КЛКТ по сравнению с распилом скелетированного черепа используются параметры, включающие среднюю ошибку измерения (СОИ) и пределы согласия показателей (ПСП), обозначающие среднюю абсолютную разницу между измерениями, выполненными на КЛКТ и распиле, и диапазон значений, в который попадает 95 % различий между измерениями соответственно [Lyu et al., 2023].

Несколько исследований доказали высокую точность КЛКТ в оценке строения верхнечелюстной пазухи (ВП) по сравнению с распилом скелетированного черепа. Исследование, проведенное Wallace, Froum [Wallace, Froum, 2003], показало, что средняя ошибка измерения (СОИ) для измерений высоты верхнечелюстной пазухи составила $0,51 \pm 0,09 \text{ мм}$,



а предел согласия показателей (ПСП) – $1,02 \pm 0,04$ мм [Wallace, Froum, 2003], в исследовании, проведенном M.Wang, установлено, что СОИ для измерений ширины пазухи составило $0,43 \pm 0,12$ мм, а ПСП – $0,86 \pm 0,07$ мм [Wang et al., 2024].

В настоящее время изучение особенностей строения верхнечелюстных пазух имеет особое значение в связи с внедрением в практику различных методов имплантации и аугментации костной ткани в области синусов [Сирак и др., 2013]. Анатомо-топографические особенности строения верхнечелюстной пазухи, а также соотношение верхушек корней зубов ко дну синусов имеют важное клиническое значение и на терапевтическом приеме, поскольку частым осложнением является выведение корневого герметика за пределы верхушки (апекса) корня зуба в полость ВП и, как следствие, развитие одонтогенного гайморита. По имеющимся сведениям, в 80 % случаев корневые каналы obtурируются некачественно, и в 1,5 % случаев в полость верхнечелюстного синуса попадают инородные тела (пломбировочный материал), что требует хирургического вмешательства [Сирак и др., 2013; Походенько-Чудакова, Батуру, 2023].

В связи с широким применением конусно-лучевой компьютерной томографии исследование анатомо-топографических особенностей строения верхнечелюстных пазух значительно облегчилось [Xu et al., 2022].

Верхнечелюстная пазуха находится в теле верхней челюсти и повторяет ее форму. По данным ряда авторов, ВП имеет ряд эволюционно-обусловленных особенностей, положительно влияющих на адаптационные характеристики челюстно-лицевой области [Мехтиев и др., 2023; Syverson et al., 2022]. Наибольшее значение для клиники имеют следующие характеристики синуса: объем, высота, соотношение верхушек корней зубов к нижней стенке пазухи, степень пневматизации пазух, тип строения костной ткани. Объем верхнечелюстной пазухи варьирует от 2 до 18 мм³, то есть она является самой большой из околоносовых пазух [Лиханова и др., 2023].

В исследованиях некоторых авторов отмечено, что самыми близкими к полости синуса являются первый, второй и третий моляры, а также второй премоляр [Lezhnina et al., 2023]. Такая анатомическая близость зубов с пазухой предопределяет частый переход воспалительного процесса с верхушек зубов на слизистую оболочку синуса [Мкртчян и др., 2024; Melnichenko et al., 2023]. Периодонт верхних моляров и премоляров отделен от слизистой оболочки дна верхнечелюстной пазухи лишь тонкой пластинкой кости [Зелёва и др., 2023; Osbon, Butaric, 2022].

В работах некоторых авторов доказано значение ширины и высоты верхнечелюстных пазух при хирургических вмешательствах на различных участках зубного ряда верхней челюсти. В частности, установлено, что абсолютная высота ВП достигает наибольших значений в области вторых моляров верхней челюсти, а ширина – в области первых моляров, причем величина указанных анатомических параметров в области премоляров верхней челюсти оказалась значительно ниже [Зелёва и др., 2022; Колсанов и др., 2022].

Как указывают некоторые авторы, предрасполагающим фактором к возникновению осложнений эндодонтических вмешательств (помимо собственно врачебных ошибок), а также нарушению целостности ВП способствуют анатомо-топографические особенности строения верхней челюсти [Мехтиев и др., 2023; Teke et al., 2007; Evteev, Grosheva, 2019].

При изучении строения данного синуса отмечают степень ее пневматизации. Одним из способов определения пневматизации верхнечелюстной пазухи является оценка соотношения дна полости носа и дна пазух слева и справа [Кабак и др., 2021; Полупан, Сипкин, 2021; Соуас et al., 2021]. Знание анатомо-топографического строения верхнечелюстной пазухи и соотношения верхушек корней зубов ко дну гайморовой пазухи имеет важное клиническое значение при планировании операции немедленной имплантации, аугментации костной ткани в область синуса во время эндодонтического лечения [Мельниченко и др., 2020; Туманова и др., 2020; Кабак и др., 2021; Аль-Канани и др., 2024].

Цель исследования – сравнительный анализ данных об анатомо-топографическом строении верхнечелюстной пазухи, полученных после распила челюстных костей и измерений по результатам конусно-лучевой компьютерной томографии.

Материалы и методы

Исследовано 48 паспортизированных черепов, предоставленных музеем Краевого Бюро судебно-медицинской экспертизы г. Ставрополя (23 мужских и 25 женских). Детально изучалась степень стираемости эмали жевательных зубов (при их сохранении), облитерация наружных и внутренних швов черепа: венечного, стреловидного, затылочного, производились распилы и исследование строения верхнечелюстной пазухи с доступом через переднюю (лицевую) стенку, для каждой верхнечелюстной пазухи производилось построение трехмерной модели прямым и непрямым методом: путем снятия оттисков силиконовой массой с последующей отливкой из супергипса и методом стереолитографического прототипирования. Для измерений толщины костной ткани над верхушками корней 14, 15, 16, 17, 24, 25, 26, 27 зубов применялись штангенциркуль Stainless Hardened (рис. 2) и обычный циркуль. Также выполнялись измерения высоты, глубины и ширины пазух после распила с обеих сторон. Оценивалась степень пневматизации ВП и их симметричность. Для определения типа пневматизации проведено определение соотношения дна полости носа ко дну верхнечелюстных пазух: если дно полости носа находилось ниже дна пазух с обеих сторон, пазуху относили к гипопневматизированной. Если правая ВП находилась выше дна полости носа, как, например, в черепе № 22-ж, на 2,26 мм, а левая – на 6,72 мм, то синусы считали асимметричными.



Рис. 1. Измерения, выполненные с помощью штангенциркуля Stainless Hardened
Fig. 1. Measurements taken with Stainless Hardened calipers

Дополнительно выполнено 288 конусно-лучевых компьютерных томографий верхнечелюстных пазух с производением замеров расстояния дна обеих верхнечелюстных пазух до верхушек корней близстоящих зубов верхней челюсти. Для определения объема верхнечелюстных пазух измерены высота, глубина, ширина синусов. Определен тип пневматизации и симметричность пазух.

Выполнение конусно-лучевой компьютерной томографии скелетированных черепов представляло определенные трудности из-за отсутствия мягких тканей, задерживающих определенное количество рентгеновских лучей. Для получения четкого и контрастного изображения опытным путем установлены параметры выполнения конусно-лучевой компьютерной томографии, которые составили 60kV, 1 mA (рис. 2).

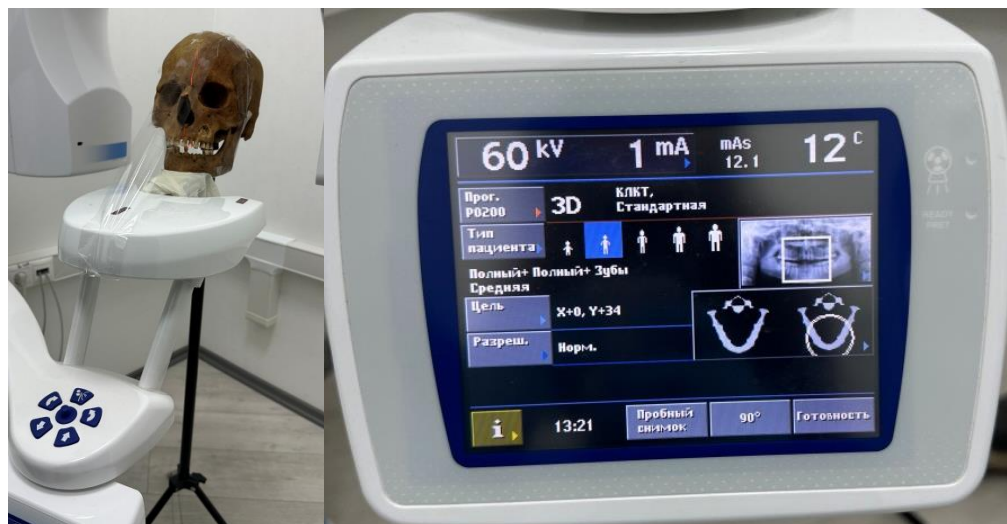

Рис. 2. Выполнение конусно-лучевой компьютерной томографии скелетированного черепа
Fig. 2. Cone-beam computed tomography of the skeletonized skull

Кроме КЛКТ скелетированных черепов дополнительно исследовано 1 438 КЛКТ пациентов из архива многопрофильного медицинского центра DLMed (Ставрополь).

Статистическая обработка полученных данных проведена с использованием метода множественного сравнения Стьюдента с поправкой Бонферони с 5 % уровнем значимости, а также критерия Ньюмена – Кейлса, позволяющего после проведенного дисперсионного анализа проверить нулевую гипотезу о равенстве всех средних или отвергнуть справедливость нулевой гипотезы при $p > 0,05$.

Результаты исследования и их обсуждение

Проведённое исследование анатомо-топографического строения черепов с помощью конусно-лучевой компьютерной томографии позволило установить соотношения вершущек корней зубов ко дну верхнечелюстной пазухи.

Так, у черепов с гипопневматизированными верхнечелюстными пазухами в области премоляров 1.4 и 2.4 это расстояние оказалось почти одинаковым: $12,84 \pm 0,02$ и $12,85 \pm 0,04$ мм соответственно. Вершущки корней 1.5 и 2.5 зубов располагались от дна верхнечелюстной пазухи на расстоянии $9,86 \pm 1,16$ и $8,73 \pm 0,11$ мм. Апекс небного корня 1.6 зуба отстоял от дна синуса в среднем на $6,09 \pm 0,12$ мм, 2.6 зуба – на $7,53 \pm 0,07$ мм. Вершущка переднещёчного корня 1.6. зуба находилась от дна пазухи в среднем на расстоянии $18,02$ мм, 2.6 зуба – на $15,14 \pm 0,08$ мм; заднещёчного корня 1.6 зуба – на $12,68 \pm 0,04$ мм, 2.6 зуба – на $9,30 \pm 0,14$ мм. Апексы небных корней 1.7 и 2.7 зубов располагались от дна синуса в среднем на $7,69 \pm 0,09$ и $15,04 \pm 0,03$ мм соответственно. Вершущка переднещёчного корня 1.7 зуба находилась от дна пазухи в среднем на $7,71 \pm 0,23$ мм, 2.6 зуба – на $15,04 \pm 0,52$ мм; заднещёчного корня 1.7 зуба – на $7,84 \pm 0,07$ мм, 2.7 зуба – на $10,24 \pm 0,12$ мм. Исходя из полученных данных, в исследованном массиве данных обнаружено асимметричное расположение вершущек корней зубов по отношению ко дну ВП и достаточно большой объем губчатой костной ткани.

При изучении скелетированных черепов с гиперпневматизированными верхнечелюстными синусами отмечается существенное уменьшение расстояния от верхушек корней зубов до дна пазух в связи с увеличением их объема. Так, апексы 1.4 и 2.4 зубов находились в среднем на расстоянии $3,45 \pm 0,02$ и $4,67 \pm 0,04$ мм соответственно. Верхушки корней 1.5 и 2.5 зубов располагались от дна верхнечелюстной пазухи в среднем на расстоянии $2,68 \pm 0,12$ и $1,98 \pm 0,16$ мм. Апекс небного корня 1.6 зуба отстоял от дна синуса в среднем на $1,08 \pm 0,14$ мм, 2.6 зуба – на $1,64 \pm 0,04$ мм. Верхушка переднещёчного корня 1.6. зуба находилась от дна пазухи в среднем на расстоянии $2,04 \pm 0,14$ мм, 2.6 зуба – на $3,14 \pm 0,06$ мм; заднещёчного корня 1.6 зуба – на $2,64 \pm 0,02$ мм, 2.6 зуба – на $2,38 \pm 0,14$ мм. Апексы небных корней 1.7 и 2.7 зубов располагались от дна синуса в среднем на $3,54 \pm 0,08$ и $3,04 \pm 0,04$ мм соответственно. Верхушка переднещёчного корня 1.7 зуба находилась от дна пазухи в среднем на $4,86 \pm 0,18$ мм, 2.6 зуба – на $4,04 \pm 0,72$ мм; заднещёчного корня 1.7 зуба – на $3,84 \pm 0,06$ мм, 2.7 зуба – на $4,26 \pm 0,16$ мм. Проведенный корреляционный анализ показал наличие прямой сильной корреляционной связи между объемом ВП и расстоянием от верхушек корней моляров и премоляров до его дна как при распиле черепов, так и при КЛКТ: $r = 0,683$ ($p < 0,001$) и $r = 0,798$ ($p < 0,001$) соответственно.

Полученные данные имеют важное клиническое значение при планировании операции имплантации, а также при проведении эндодонтического лечения. Следует отметить, что из 48 исследованных скелетированных черепов в 4,2 % случаев выявлены верхнечелюстные пазухи, полностью заполненные губчатой костной тканью (рис. 3), их уникальность заключается в большом объеме костной ткани, заполняющей пространство от верхушек корней до дна верхнечелюстной пазухи.

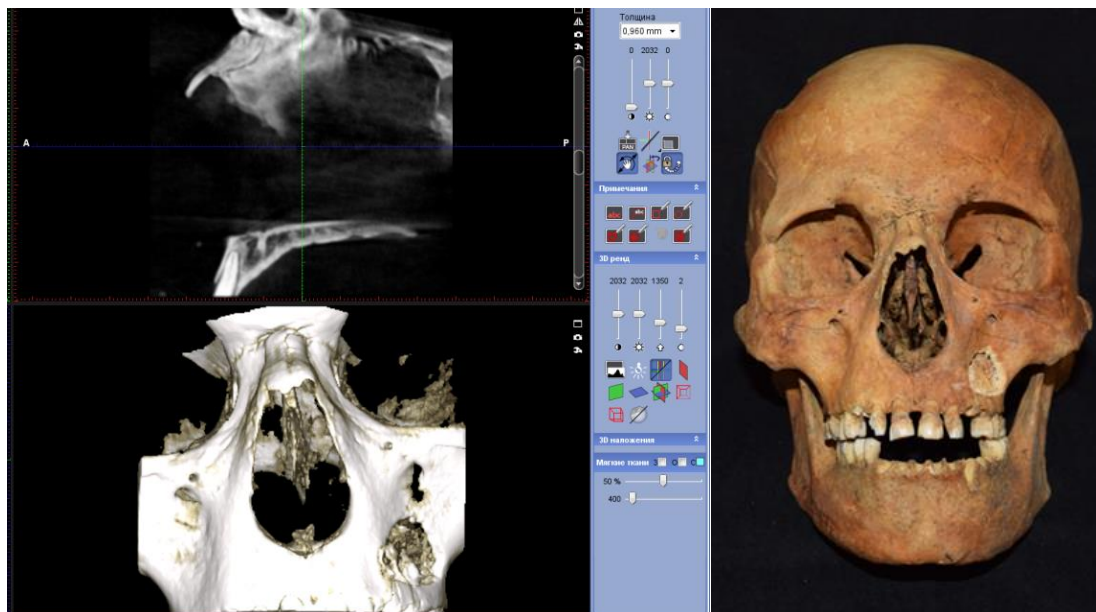


Рис. 3. Сравнительная оценка использованных методов
Fig. 3. Comparative assessment of the methods used

При исследовании скелетированного черепа № 43-м установлено, что верхнечелюстная пазуха заполнена большим объемом губчатой ткани, а степень ее пневматизации менее 5 %. Если ориентироваться только на данные КЛКТ и не знать давность наступления смерти (70 лет назад), можно предположить, что данному пациенту выполнялась операция аугментации костной ткани в области дна верхнечелюстного синуса (рис. 4). Остальные скелетированные черепа оказались умеренно гипопневматизированными, соответственно, объем синусов у них значительно больше и расстояние от верхушек корней 14, 15, 16, 17, 24, 25, 26, 27 зубов меньше, чем у черепов с гиперпневматизированным типом строения пазух.

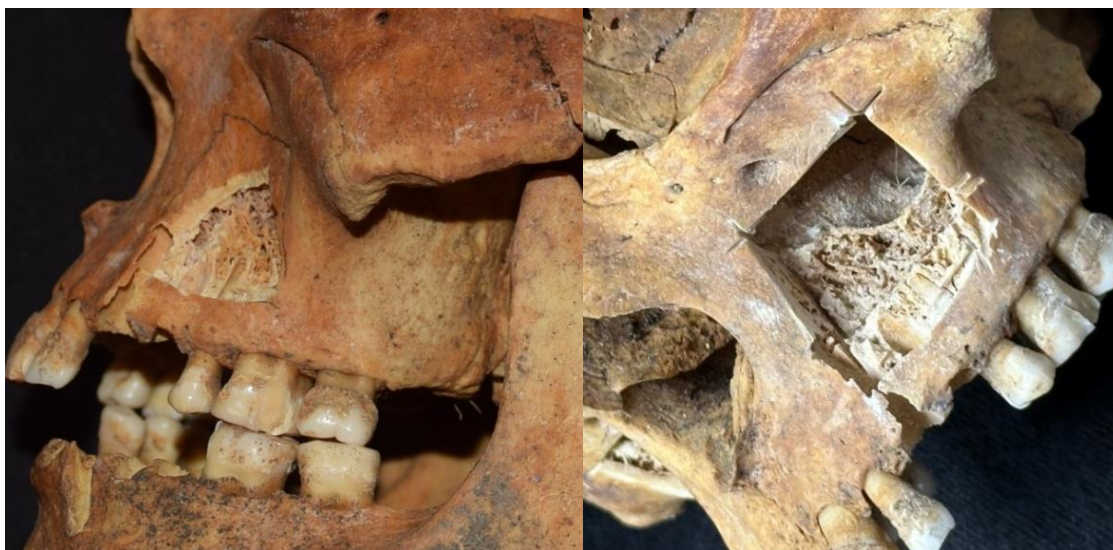

Рис. 4. После удаления передней стенки верхнечелюстной пазухи
Fig. 4. After removal of the anterior wall of the maxillary sinus

При анализе данных измерений, полученных во время распила черепа № 43м, и изучения особенностей строения верхнечелюстных пазух по КЛКТ достоверных различий не выявлено (табл. 1). Проникновения верхушек корней в верхнечелюстную пазуху у данного черепа не установлено.

Таблица 1
Table 1

Данные, полученные в результате анализа КЛКТ и распила черепа № 43-м
Data obtained from analysis of cone beam computed tomography and skull cutting № 43-м

	R								L							
	1.4	1.5	1.6			1.7			2.4	2.5	2.6			2.7		
			неб.	п. щ.	з. щ.	неб.	п. щ.	з. щ.			неб.	п. щ.	з. щ.	неб.	п. щ.	з. щ.
КЛКТ (мм)	12,84	9,86	6,09	18,02	12,68	7,69	7,71	7,84	12,85	8,73	7,53	15,12	9,30	15,04	11,54	10,24
Распил (мм)	12,88	9,89	6,15	18,05	12,34	7,06	7,25	7,36	12,36	8,12	7,20	14,90	9,05	14,89	11,03	9,78

Примечание: неб. – небный апекс, п. щ. – переднещёчный апекс, з. щ. – заднещёчный апекс.

Необходимо отметить, что наиболее отдаленными от дна пазух у препарата № 43-м оказались верхушки корней премоляров 1.4 и 1.5 – на 12,88 и 12,36 мм соответственно. Ближе всего ко дну ВП располагались апексы небных корней 1.6 и 2.6 зубов – 6,15 и 7,21 мм соответственно и верхушка небного корня 1.7 зуба – на 7,06 мм.

Для определения объема ВП при помощи конусно-лучевой компьютерной томографии выполнены измерения высоты, глубины и ширины. Так, высота правой верхнечелюстной пазухи составила в среднем $22,53 \pm 0,14$ мм, глубина – $19,52 \pm 0,08$ мм, ширина – $21,14 \pm 0,28$ мм. Высота левой пазухи – $19,53 \pm 0,55$ мм, глубина – $21,76 \pm 0,16$ мм, ширина – $19,53 \pm 0,87$ мм. Таким образом, объём верхнечелюстной пазухи справа составил в среднем $9,30 \pm 0,02$ см³, слева – $8,30 \pm 0,41$ см³. Измерения высоты, глубины и ширины пазух были выполнены и на скелетированном препарате для сравнения размеров и вычисления объема пазух. Для построения трёхмерной модели пазух и определения их формы изготовлены гипсовые модели пазух путем снятия оттисков силиконовой массой. Форма гайморовой пазухи

у скелетированного черепа № 43-м – трёхгранная, без наличия септ. При изучении особенностей строения по данным КЛКТ следует отметить близкое расположение верхушек корней 14, 15, 16, 17, 24, 25, 26, 27 зубов ко дну пазух (рис. 5). Апексы 1.4 располагались на расстоянии $2,16 \pm 0,17$ мм, а 2.4 зуба в среднем – на расстоянии $1,81 \pm 0,26$ мм от дна ВП. Верхушки корней 15, 16, 17, 25, 26, 27 находились в просвете ВП в 37,84 % случаев (рис. 6).

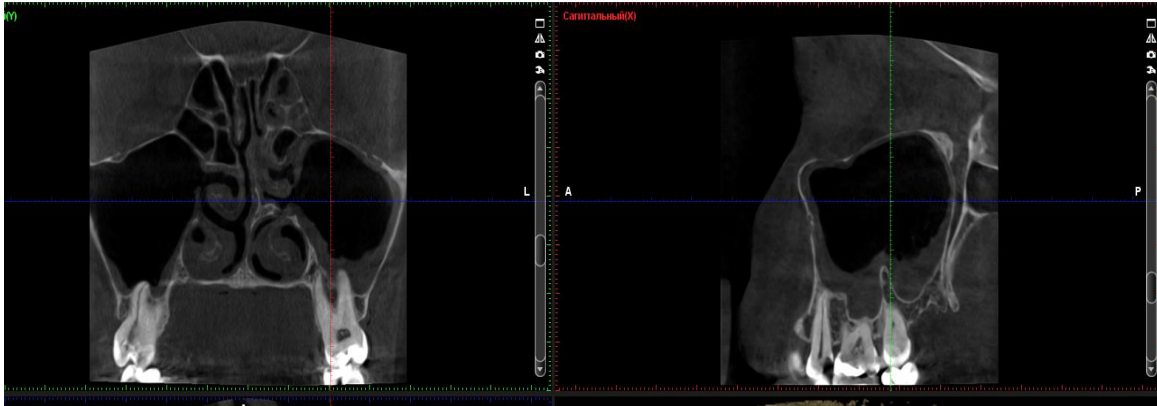


Рис. 5. Проникновение верхушек корней в просвет верхнечелюстной пазухи
Fig. 5. Penetration of root tips into the lumen of the maxillary sinus

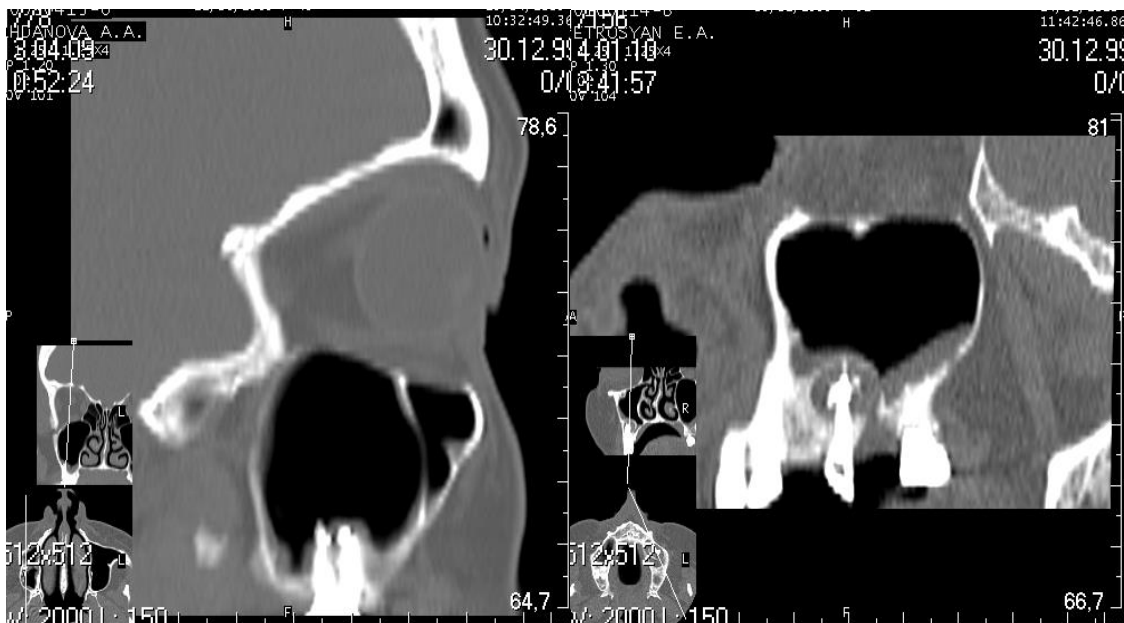


Рис. 6. Проникновение верхушек корней в просвет верхнечелюстной пазухи (слева)
и полости кисты (справа)
Fig. 6. Penetration of root tips into the lumen of the maxillary sinus (left) and cyst cavity (right)

Проведенное исследование показало, что у обследованных черепов женского пола ВП гипопневматизированны, гиперпневматизированны и умеренно пневматизированны – в 83,64, 11,71 и 4,65 % случаев соответственно. ВП у лиц мужского пола гипопневматизированны, гиперпневматизированны и умеренно пневматизированны у 94,3, 4,2 и 1,5 % случаев соответственно. Объем ВП у женщин варьирует в среднем от $12,4 \pm 1,28$ см³ до $36,53 \pm 2,21$ см³, у мужчин в среднем – от $8,30 \pm 1,44$ см³ до $41,92 \pm 0,93$ см³. Следует отметить, что 95,83 % пазух у женщин и 94,28 % у мужчин расположены асимметрично, кроме этого, у женщин проникновение верхушек корней премоляров и моляров в полость верхнечелюстного синуса наблюдалась чаще, чем у мужчин.



Обсуждение

Анализ данных КЛКТ и распила черепов существенных различий не выявил, однако при изучении скелетированных останков лучше визуализируются все взаимоотношения костных структур черепа. Установлено, что наиболее близко ко дну пазух расположены верхушки корней вторых премоляров и первых моляров. Проведенный корреляционный анализ показал наличие прямой сильной корреляционной связи между объемом ВП и расстоянием от верхушек корней моляров и премоляров до его дна как при распиле черепов, так и при КЛКТ: $r = 0,683$ ($p < 0,001$) и $r = 0,798$ ($p < 0,001$) соответственно. У женщин в 78,4 % случаев апексы моляров отделены от ВП тонкой компактной пластинкой, а сами пазухи расположены асимметрично в 95,83 % случаев. Большинство синусов как у мужчин, так и у женщин гипопневматизированны. Объем пазух варьирует от $8,30 \pm 1,48$ см³ до $41,92 \pm 0,94$ см³. Таким образом, КЛКТ является достаточно точным методом для оценки анатомо-топографических особенностей строения верхнечелюстной пазухи с высокой внутриисследовательской и межисследовательской надежностью. Точность КЛКТ сопоставима с точностью распила скелетированного черепа, что делает КЛКТ надежным инструментом для изучения анатомии верхнечелюстной пазухи в клинической практике. Исследование особенностей анатомо-топографического строения верхнечелюстной пазухи с помощью распила и данных конусно-лучевой компьютерной томографии имеют важное значение: данные, полученные в ходе исследования, могут быть использованы в ежедневной практике врача-стоматолога при планировании операций имплантации, аугментации костной ткани в области верхнечелюстной пазухи, синус-лифтинга, а также при проведении эндодонтического лечения.

Выводы

Оценка строения верхнечелюстной пазухи с помощью КЛКТ и распила скелетированного черепа являются надежными методами исследования, причем КЛКТ обеспечивает неинвазивную визуализацию, а распил скелетированного черепа позволяет детально изучить анатомию пазухи: комбинируя эти два метода, можно получить наиболее полное представление о строении и вариациях анатомо-топографического строения верхнечелюстной пазухи.

Список литературы

- Аль-Канани Э.С., Солошенко А.В., Николаев С.Б., Олейник Н.В., Герасимов И.В., Иващук О.Д., Исабаева Ж.Н., Ярош А.Л., Слётов А.А., Линьков Н.А. 2024. Инфекционные осложнения после плановых операций в многопрофильном хирургическом стационаре. *Актуальные проблемы медицины*, 47(1): 99–118. doi: 10.52575/2687-0940-2024-47-1-99-118
- Зелёва О.В., Колсанов А.В., Зельтер П.М., Сидоров Е.А. 2022. Морфологический анализ верхнечелюстных пазух при помощи 3D-моделирования. *Вестник медицинского института «РЕАВИЗ»: реабилитация, врач и здоровье*. 6(60): 23–29. doi: 10.20340/vmi-rvz.2022.6.MORPH.2.
- Зелёва О.В., Зельтер П.М., Колсанов А.В., Сидоров Е.А. 2022. Новый подход к изучению пространственной анатомии верхнечелюстных пазух в сравнении с общепринятыми методиками. *Современные проблемы науки и образования*. 6(1): 114. doi: 10.17513/spno.32214.
- Зелева О.В., Зельтер П.М., Колсанов А.В., Сидоров Е.А. 2023. Объемные характеристики верхнечелюстных пазух по данным компьютерной томографии с трехмерным моделированием. *Оперативная хирургия и клиническая анатомия (Пироговский научный журнал)*. 7(2): 13–18. doi: 10.17116/operhirurg2023702113.
- Кабак С.Л., Карапетян Г.М., Мельниченко Ю.М., Саврасова Н.А., Косик И.И. 2021. Автоматизированная система определения морфометрических параметров верхнечелюстной пазухи. *Вестник оториноларингологии*. 86(2): 49–53. doi: 10.17116/otorino20218602149.
- Кабак С.Л., Саврасова Н.А., Мельниченко Ю.М., Журавлева Н.В., Мехтиев Р.С. 2021. Морфометрическая характеристика верхнечелюстной пазухи взрослых людей по данным

- конусно-лучевой компьютерной томографии. Весті Нацыянальнай акадэміі навук Беларусі. Серыя медыцынскіх навук. 18(1): 7–15. doi: 10.29235/1814-6023-2021-18-1-7-15.
- Лиханова М.А., Сиволапов К.А., Павлов В.В., Климова И.И. 2023. Устранение дефектов верхней стенки верхнечелюстного синуса. *Folia Otorhinolaryngologiae et Pathologiae Respiratoriae* 29(1): 22–27. doi: 10.33848/folior123103825-2023-29-1-22-27.
- Локтионова М.В., Габбасова И.В., Слетова В.А., Магомедова Х.М., Узденов Э.М., Захарян В.С., Слетов А.А. 2023. Экспериментальное моделирование дефекта челюстных костей и анализ функциональной эффективности экзоскелета челюсти. *Врач.* 34(2): 59–62. doi: 10.29296/25877305-2023-02-13.
- Мельниченко Ю.М., Мехтиев Р.С., Кабак С.Л., Саврасова Н.А. 2020. Топография септ верхнечелюстной пазухи по данным конусно-лучевой компьютерной томографии. *Стоматология.* 99(3): 52–56. doi: 10.17116/stomat20209903152.
- Мехтиев Р.С., Мельниченко Ю.М., Кабак С.Л., Саврасова Н.А., Заточная В.В. 2023. Взаимоотношения корней моляров с нижней стенкой верхнечелюстной пазухи. *Стоматология.* 102(1): 52–59. doi: 10.17116/stomat202310201152.
- Мехтиев Р.С., Мельниченко Ю.М., Кабак С.Л., Саврасова Н.А., Карапетян Г.М. 2023. Перфорация нижней стенки верхнечелюстной пазухи верхушкой дентального имплантата как фактор риска хронического синусита. *Оториноларингология. Восточная Европа.* 12(4): 384–395. doi: 10.34883/PI.2022.12.4.023.
- Мкртчян К.С., Сысолятин С.П., Уснунц А.Р., Бетеева М.Ю. 2024. Реакция верхнечелюстной пазухи на дентальные имплантаты по данным КЛКТ. *Клиническая стоматология.* 27(1): 50–53. doi: 10.37988/1811-153X_2024_1_50.
- Полупан П.В., Сипкин А.М. 2021. Результаты и факторы успеха операции синус-лифтинга, классификация дна верхнечелюстной пазухи при планировании дентальной имплантации. *Российский вестник дентальной имплантологии.* 3(4): 58–70.
- Походенько-Чудакова И.О., Батуру Д.С. 2023. Частота и структура инородных тел верхнечелюстной пазухи как одной из причин хронического одонтогенного синусита. *Кремлёвская медицина. Клинический вестник.* 4: 5–7. doi: 10.48612/cgma/dhb5-nbth-6b3d.
- Сирак С.В., Копылова И.А. 2013. Профилактика осложнений, возникающих во время и после эндодонтического лечения зубов (по результатам анкетирования врачей-стоматологов). *Международный журнал экспериментального образования.* 8: 104–107. doi: 10.1593/1266-21105894.
- Сирак С.В., Слетов А.А., Мартиросян А.К., Ибрагимов И.М., Перикова М.Г. 2013. Использование пористого титана для субантральной аугментации кости при дентальной имплантации (экспериментальное исследование). *Медицинский вестник Северного Кавказа.* 3(8): 42–44. doi: 10.e3e7269847b3f32d8b2778e58b74f.
- Туманова А.В., Перепелкин А.И., Краюшкин А.И. 2020. Анатомические параметры корней зубов и их взаимоотношения с дном верхнечелюстной пазухи. *Волгоградский научно-медицинский журнал.* 2: 9–13.
- Coyac B.R., Wu M., Bahat D.J., Wolf B.J., Helms J.A. 2021. Biology of Sinus Floor Augmentation with an Autograft Versus a Bone Graft Substitute in a Preclinical in Vivo Experimental Model. *Clin. Oral Implants. Res.* 32(8): 916–927. doi: 10.1111/clr.13781.
- Evteev A.A., Grosheva A.N. 2019. Nasal Cavity and Maxillary Sinuses Form Variation Among Modern Humans of Asian Descent. *American Journal of Physical Anthropology.* 169(3): 513–525. doi: 10.1002/ajpa.23841.
- Lezhnina O.Yu., Mazharov V.N., Korobkeev A.A. 2023. Anatomical Features of the Maxillary Sinus in People with a Leptoprosopic Form of the Facial Skull. *Medical News of North Caucasus.* 18(2): 181–183. doi: 10.14300/mnnc.2023.18040.
- Lozano-Carrascal N., Salomó-Coll O., Gehrke S., Calvo-Guirado J., Hernández-Alfaro F., Gargallo-Albiol J. 2017. Radiological Evaluation of Maxillary Sinus Anatomy: A Cross-Sectional Study of 300 Patients. *Annals of Anatomy – Anatomischer Anzeiger.* 214: 1–8. doi.org/10.1016/j.aanat.2017.06.002.
- Lyu M., Xu D., Zhang X. 2023. Maxillary Sinus Floor Augmentation: a Review of Current Evidence on Anatomical Factors and a Decision Tree. *International Journal of Oral Science.* 15: 41–49. doi.org/10.1038/s41368-023-00248-x



- Melnichenko Yu.M., Kabak S.L., Savrasova N.A., Mekhtiev R.S. 2023. Ectopic Teeth in the Maxillary Sinus. *Proceedings of the National Academy of Sciences of Belarus. Medicine Series.* 20(2): 106–111. doi: 10.29235/1814-6023-2023-20-2-106-111.
- Osbon S.A., Butaric L.N. 2022. Investigating the Relationship between Infraorbital Canal Morphology and Maxillary Sinus Size. *The Anatomical Record: Advances in Integrative Anatomy and Evolutionary Biology.* 306(1): 110–123. doi: 10.1002/ar.25007.
- Syverson A., Li Ch., Zheng Zh., Proskurnin E., Chung Ch., Zou M. 2022. Maxillary Sinus Dimensions in Skeletal Class II Population with Different Vertical Skeletal Patterns. *Clinical Oral Investigations.* 26(7): 5045–5060. doi: 10.1007/s00784-022-04476-z.
- Teke H.Ya., Duran S., Canturk N., Canturk G. 2007. Determination of Gender by Measuring the Size of the Maxillary Sinuses in Computerized Tomography Scans. *Surgical and Radiologic Anatomy.* 29(1): 9–13. doi: 10.1007/s00276-006-0157-1.
- Wallace S.S., Froum S.J. 2003. Effect of Maxillary Sinus Augmentation on the Survival of Endosseous Dental Implants. A Systematic Review. *Annals of Periodontology.* 8(1): 328–43. doi:10.1902/annals.2003.8.1.328.
- Wang M., Li B., Feng H., Ye Q., Sun Y., Duan X., He J. 2024. Assessment of the Osteogenic Effect after Maxillary Sinus Floor Elevation and Simultaneous Implantation with or without Bone Grafts by Analyzing Trabecular Bone Parameters: a Retrospective Study. *Journal of Applied Oral Science.* 12: 32. doi: 10.1590/1678-7757-2023-0406.
- Xu Zh., Zhang X., Dou X., Lin Ch., Wang H., Song Sh., Yu Ch., Cui X., Gao X. 2022. Flexible Endoscopy in the Visualization of 3D-Printed Maxillary Sinus and Clinical Application. *Surgical Endoscopy.* 36(10): 7827–7838. doi: 10.1007/s00464-022-09410-8.
- Zhou W., Wang F., Magic M., Zhuang M., Sun J., Wu Y. 2021. The Effect of Anatomy on Osteogenesis after Maxillary Sinus Floor Augmentation: a Radiographic and Histological Analysis. *Clinical Oral Investigations.* 25: 5197–5204. doi: 10.1007/s00784-021-03827-6

References

- Al-Kanani E.S., Soloshenko A.V., Nikolaev S.B., Oleinik N.V., Gerasimov I.V., Ivashchuk O.D., Isabaeva Z.N., Yarosh A.L., Slatov A.D. 2024. After the Surgery, Complex Surgery by A.N. Topical medicines, 47(1): 99–118 (in Russian). doi: 10.52575/2687-0940-2024-47-1-99-118
- Zelyova O.V., Kolsanov A.V., Zelter P.M., Sidorov E.A. 2022. Morphological Analysis of Maxillary Sinuses Using 3D Modeling. *Herald of the Medical Institute «REAVIZ»: Rehabilitation, Doctor and Health.* 6(60): 23–29 (in Russian). doi: 10.20340/vmi-rvz.2022. 6.MORPH.2
- Zelyova O.V., Zelter P.M., Kolsanov A.V., Sidorov E.A. 2022. New Approach to the Study of the Spatial Anatomy of Maxillary Sinuses in Comparison with Generally Accepted Methods. *Modern Problems of Science and Education.* 6(1): 114 (in Russian). doi: 10.17513/spno.32214
- Zelyova O.V., Zelter P.M., Kolsanov A.V., Sidorov E.A. 2023. Volumetric Characteristics of Maxillary Sinuses According to Computer Tomography with 3D Modeling. *Operative Surgery and Clinical Anatomy (Pirogov Scientific Journal).* 7(2): 13–18 (in Russian). doi: 10.17116/operhirurg2023702113
- Kabak S.L., Karapetyan G.M., Melnichenko Yu.M., Savrasova N.A., Kosik I.I. 2021. Automated System of Determination of Morphometric Parameters of the Maxillary Sinus. *Herald of Otorhinolaryngology.* 86(2): 49–53 (in Russian). doi: 10.17116/otorino20218602149
- Kabak S.L., Savrasova N.A., Melnichenko Yu.M., Zhuravleva N.V., Mehdiyev R.S. 2021. Morphometric Characteristic of the Maxillary Sinus of Adults According to Conusolar-Beam Computer Tomography. *Veszi Naziannay akadaii Navuk Belarusi. Seriya detsynskiyh navuk.* 18(1): 7–15 (in Belarus). doi: 10.29235/1814-6023-2021-18-1-7-15
- Lihanova M.A., Sivolapov K.A., Pavlov V.V., Klimova I.I. 2023. Elimination of Defects of the Upper Wall of the Maxillary Sinus. *Folia Otorhinolaryngologia et Pathologiae Respiratoriae.* 29(1): 22–27 (in Russian). doi: 10.33848/folior123103825-2023-29-1-22-27
- Loktionova M.V., Gabbasova I.V., Sletova V.A., Magomedova H.M., Uzdenov E.M., Zakharyan V.S., Sletov A.A. 2023. Experimental Modelling of the Defect of the Jaw Bones and Analysis of the Functional Efficiency of the Jaw Exoskeleton. *Doctor.* 34(2): 59–62 (in Russian). doi 10.29296/25877305-2023-02-13.

- Melnichenko Yu.M., Mehdiyev R.S., Kabak S.L., Savrasova N.A. 2020. Topography of Sept of Maxillary Sinus According to Conus-Beam Computer Tomography. *Dentistry*. 99(3): 52–56 (in Belarus). doi: 10.17116/stomat20209903152.
- Mehtiyev R.S., Melnichenko Yu.M., Kabak S.L., Savrasova N.A., Grinding V.V. Relationship of Molar Roots with the Lower Wall of the Maxillary Sinus. 2023. *Dentistry*. 102(1): 52–59 (in Russian). doi: 10.17116/stomat202310201152
- Mehtiyev R.S., Melnichenko Yu.M., Kabak S.L., Savrasova N.A., Karapetyan G.M. 2023. Perforation of the Lower Wall of the Maxillary Sinusitis by the Upper Mandible Implant as a Risk Factor of Chronic Sinusitis. *Otorhinolaryngology. Eastern Europe*. 12(4): 384–395 (in Russian). doi: 10.34883/PI 2022.12.4.023.
- Mkrtychyan K.S., Sysolyatin S.P., Ustunts A.R., Beteeva M.Y. 2024. Reaction of the Maxillary Sinus to Dental Implants According to KLCT. *Clinical Dentistry*. 27(1): 50–53 (in Russian). doi: 10.37988/1811-153X_2024_1_50
- Polupan P.V., Sipkin A.M. 2021. Results and Success Factors of Sine Lifting Operation. Classification of the Bottom of the Maxillary Sinus during the Planning of Dental Implantation. *Russian Bulletin of Dental Implantology*. 3–4(53–54): 58–70 (in Russian).
- Pohodenko-Chudakova I.O., Batur D.S. 2023. Frequency and Structure of Foreign Bodies of the Maxillary Sinus as One of the Causes of Chronic Odontogenic Sinusitis. *Kremlin Medical. Clinical Bulletin*. 4: 5–7 (in Russian). doi: 10.48612/cgma/dhb5-n6th-6b3d.
- Sirak S.V., Sletov A.A., Martirosyan A.K., Ibragimov I.M., Perikova M.G. 2013. Use of Porous Titanium for Subantral Bone Augmentation in Dental Implantation (Experimental Study). *Medical Bulletin of the North Caucasus*. 3(8): 42–44 (in Russian). doi: 10.e3e7269847b3f32d8b2778e58b74f
- Sirak S.V., Kopylova I.A. 2013. Prevention of Complications Arising during and after Endodontic Dental Treatment (Based on the Results of the Survey of Dentists). *International Journal of Experimental Education*. 8: 104–107 (in Russian). doi: 10.1593/1266-21105894.
- Tumanova A.V., Perepelkin A.I., Krayushkin A.I. 2020. Anatomical Parameters of Teeth Roots and Their Relationship with the Bottom of the Maxillary Sinus. *Volgograd Scientific and Medical Journal*. 2: 9–13 (in Russian).
- Coyac B.R., Wu M., Bahat D.J., Wolf B.J., Helms J.A. 2021. Biology of Sinus Floor Augmentation with an Autograft Versus a Bone Graft Substitute in a Preclinical in Vivo Experimental Model. *Clin. Oral. Implants. Res.* 32(8): 916–927. doi: 10.1111/clr.13781.
- Evtsev A.A., Grosheva A.N. 2019. Nasal Cavity and Maxillary Sinuses Form Variation Among Modern Humans of Asian Descent. *American Journal of Physical Anthropology*. 169(3): 513–525. doi: 10.1002/ajpa.23841.
- Lezhnina O.Yu., Mazharov V.N., Korobkeev A.A. 2023. Anatomical Features of the Maxillary Sinus in People with a Leptoprosopic Form of the Facial Skull. *Medical News of North Caucasus*. 18(2): 181–183. doi: 10.14300/mnnc.2023.18040.
- Lozano-Carrascal N., Salomó-Coll O., Gehrke S., Calvo-Guirado J., Hernández-Alfaro F., Gargallo-Albiol J. 2017. Radiological Evaluation of Maxillary Sinus Anatomy: A Cross-Sectional Study of 300 Patients. *Annals of Anatomy – Anatomischer Anzeiger*. 214: 1–8. doi.org/10.1016/j.aanat.2017.06.002.
- Lyu M., Xu D., Zhang X. 2023. Maxillary Sinus Floor Augmentation: a Review of Current Evidence on Anatomical Factors and a Decision Tree. *International Journal of Oral Science*. 15: 41–49. doi.org/10.1038/s41368-023-00248-x
- Melnichenko Yu.M., Kabak S.L., Savrasova N.A., Mekhtiev R.S. 2023. Ectopic Teeth in the Maxillary Sinus. *Proceedings of the National Academy of Sciences of Belarus. Medicine Series*. 20(2): 106–111. doi: 10.29235/1814-6023-2023-20-2-106-111.
- Osbon S.A., Butaric L.N. 2022. Investigating the Relationship between Infraorbital Canal Morphology and Maxillary Sinus Size. *The Anatomical Record: Advances in Integrative Anatomy and Evolutionary Biology*. 306(1): 110–123. doi: 10.1002/ar.25007.
- Syverson A., Li Ch., Zheng Zh., Proskurnin E., Chung Ch., Zou M. 2022. Maxillary Sinus Dimensions in Skeletal Class II Population with Different Vertical Skeletal Patterns. *Clinical Oral Investigations*. 26(7): 5045–5060. doi: 10.1007/s00784-022-04476-z.



- Teke H.Ya., Duran S., Canturk N., Canturk G. 2007. Determination of Gender by Measuring the Size of the Maxillary Sinuses in Computerized Tomography Scans. *Surgical and Radiologic Anatomy*. 29(1): 9–13. doi: 10.1007/s00276-006-0157-1.
- Wallace S.S., Froum S.J. 2003. Effect of Maxillary Sinus Augmentation on the Survival of Endosseous Dental Implants. A Systematic Review. *Annals of Periodontology*. 8(1): 328–43. doi:10.1902/annals.2003.8.1.328.
- Wang M., Li B., Feng H., Ye Q., Sun Y., Duan X., He J. 2024. Assessment of the Osteogenic Effect after Maxillary Sinus Floor Elevation and Simultaneous Implantation with or without Bone Grafts by Analyzing Trabecular Bone Parameters: a Retrospective Study. *Journal of Applied Oral Science*. 12: 32. doi: 10.1590/1678-7757-2023-0406.
- Xu Zh., Zhang X., Dou X., Lin Ch., Wang H., Song Sh., Yu Ch., Cui X., Gao X. 2022. Flexible Endoscopy in the Visualization of 3D-Printed Maxillary Sinus and Clinical Application. *Surgical Endoscopy*. 36(10): 7827–7838. doi: 10.1007/s00464-022-09410-8.
- Zhou W., Wang F., Magic M., Zhuang M., Sun J., Wu Y. 2021. The Effect of Anatomy on Osteogenesis after Maxillary Sinus Floor Augmentation: a Radiographic and Histological Analysis. *Clinical Oral Investigations*. 25: 5197–5204. doi: 10.1007/s00784-021-03827-6

Конфликт интересов: о потенциальном конфликте интересов не сообщалось.

Conflict of interest: no potential conflict of interest related to this article was reported.

Поступила в редакцию 14.12.2023

Received December 14, 2023

Поступила после рецензирования 22.01.2024

Revised January 22, 2024

Принята к публикации 25.04.2024

Accepted April 25, 2024

ИНФОРМАЦИЯ ОБ АВТОРАХ

INFORMATION ABOUT THE AUTHORS

Гатило Ирина Анатольевна, кандидат медицинских наук, доцент, заведующая кафедрой гигиены имени Георгия Александровича Гудзовского, Ставропольский государственный медицинский университет Министерства здравоохранения Российской Федерации, г. Ставрополь, Россия

 [ORCID: 0000-0003-0139-5094](https://orcid.org/0000-0003-0139-5094)

Сирак Сергей Владимирович, доктор медицинских наук, профессор, заведующий кафедрой стоматологии, Ставропольский государственный медицинский университет Министерства здравоохранения Российской Федерации, г. Ставрополь, Россия

 [ORCID: 0000-0002-4924-5792](https://orcid.org/0000-0002-4924-5792)

Ленев Вадим Николаевич, кандидат медицинских наук, доцент кафедры стоматологии, Ставропольский государственный медицинский университет Министерства здравоохранения Российской Федерации, г. Ставрополь, Россия

 [ORCID: 0009-0000-5738-5501](https://orcid.org/0009-0000-5738-5501)

Irina A. Gatilo, Candidate of Sciences in Medicine, Associate Professor, Head of the G.A. Gudzovsky Department of Hygiene, Stavropol State Medical University of the Ministry of Health of the Russian Federation, Stavropol, Russia

Sergey V. Sirak, Doctor of Sciences in Medicine, Professor, Head of the Department of Dentistry, Stavropol State Medical University of the Ministry of Health of the Russian Federation, Stavropol, Russia

Vadim N. Lenev, Candidate of Sciences in Medicine, Associate Professor of the Department of Dentistry, Stavropol State Medical University of the Ministry of Health of the Russian Federation, Stavropol, Russia

Исаева Бийке Руслановна, преподаватель кафедры хирургической стоматологии и челюстно-лицевой хирургии, Дагестанский государственный медицинский университет, г. Махачкала, Россия

 [ORCID: 0009-0005-5449-4573](https://orcid.org/0009-0005-5449-4573)

Biyke R. Isaeva, Lecturer of the Department of Surgical Dentistry and Maxillofacial Surgery Dagestan State Medical University, Makhachkala, Russia

Идрисова Асият Алиевна, преподаватель кафедры хирургической стоматологии и челюстно-лицевой хирургии, Дагестанский государственный медицинский университет, г. Махачкала, Россия

 [ORCID: 0009-0007-2734-0725](https://orcid.org/0009-0007-2734-0725)

Asiyat A. Idrisova, Lecturer of the Department of Surgical Dentistry and Maxillofacial Surgery Dagestan State Medical University, Makhachkala, Russia

Шахбанов Саид Арсенович, преподаватель кафедры хирургической стоматологии и челюстно-лицевой хирургии, Дагестанский государственный медицинский университет, г. Махачкала, Россия

 [ORCID: 0009-0001-3313-3729](https://orcid.org/0009-0001-3313-3729)

Said A. Shakhbanov, Lecturer of the Department of Surgical Dentistry and Maxillofacial Surgery Dagestan State Medical University, Makhachkala, Russia