







ХИРУРГИЯ SURGERY

УДК 616.126.52, 617.089.844
DOI 10.52575/2687-0940-2022-45-4-374-387
Оригинальное исследование

Опыт протезирования корня и восходящей аорты по методике David T.E. Сохранение собственного трехстворчатого и двухстворчатого аортального клапанов и частота пластики их створок

Сазоненков М.А.^{1,2} , Исмаев Х.Х.² ,
Татаринцев А.М.^{1,2} , Москалев А.С.² 

¹⁾ Белгородская областная клиническая больница Святителя Иоасафа,
Россия, 308007, г. Белгород, ул. Некрасова, 8/9;

²⁾ Белгородский государственный национальный исследовательский университет,
Россия, 308015, г. Белгород, ул. Победы, д. 85
E-mail: sazonenkov@mail.ru

Аннотация. Операции клапансохраняющего протезирования аневризм корня аорты избавляют пациента от обязательного приема снижающих свертываемость крови препаратов и потенциальных осложнений от их приема, а также от протезсвязанных осложнений. При сохранности створок более чем в 30 % случаев возможно сохранение аортального клапана. В КХО БОКБ Святителя Иоасафа за период 01.01.2019–01.09.2022 были произведены 33 операции протезирования корня аорты. В 19 (57,6 %) случаях с дегенеративным поражением створок было выполнено протезирование аортального клапана: по методике Bentall H., De Bono A. в 11 (33,3 %) случаях, с имплантацией кондуита внутрь сохраненного аневризматического мешка по методике Kouchoukos N.T. 8 (24,2 %). Из 33 операций 14 (42,4 %) было выполнено по клапансохраняющей методике David T.E. Пациенты: 13 мужчин, 1 женщина, возраст 23–68 (55,5±12,4) лет. В 13 случаях операция выполнялась на трехстворчатом аортальном клапане и в 1 случае – на двухстворчатом. Одна операция была выполнена по поводу хронической расслаивающей аневризмы восходящей аорты 2-го типа по DeVakey M.E. В общей группе аорты отсутствовали госпитальная летальность, кровотечения, А-В блокады. Все пациенты были выписаны в стандартные сроки послеоперационного периода. В группе клапансохраняющего протезирования восходящей имелась одна успешная реоперация. Трансторакальная эхокардиография при выписке оценивала регургитацию на сохраненном аортальном клапане в 1–2 степень. Наши результаты применения операции David T.E. соответствуют общемировой статистике лечения этой патологии. В отдаленном периоде пациенты ведут обычный образ жизни, без ограничений медикаментозной терапией. Выполнение данной операции показало хорошие результаты и поэтому будет продолжено.

Ключевые слова: восходящая аорта, корень аорты, протезирование с реимплантацией аортального клапана

Для цитирования: Сазоненков М.А., Исмаев Х.Х., Татаринцев А.М., Москалев А.С. 2022. Опыт протезирования корня и восходящей аорты по методике David T.E. Сохранение собственного трехстворчатого и двухстворчатого аортального клапанов и частота пластики их створок. Актуальные проблемы медицины. 45 (4): 374–387. DOI: 10.52575/2687-0940-2022-45-4-374-387

Experience in Prosthetics of the Root and Ascending Aorta According to the Method of David T.E. Retaining Your Own Tricuspid and Bicuspid Aortic Valves and the Frequency of Plasty of their Valves

Maxim A. Sazonenkov^{1,2}, Khushbakhtdzon H. Ismatov²,
Andrey M. Tatarintsev^{1,2}, Andrey S. Moskalev²

¹⁾ Belgorod Regional Clinical Hospital, 8/9 Nekrasov St., Belgorod, 308007, Russia

²⁾ Belgorod National Research University, 85 Pobedy St., Belgorod, 308015, Russia

E-mail: sazenenkov@mail.ru

Abstract. Operations of valve-preserving prosthetics for aortic root aneurysms relieve the patient from the mandatory intake of blood-reducing drugs and potential complications from their use, as well as from prosthetic-related complications. With the preservation of the leaflets, in more than 30 % of cases, the preservation of the aortic valve is possible. For the period 01/01/2019-09/01/2022, 33 aortic root replacement surgeries were performed at the CWC of St. Joasaph's Regional Clinical Hospital. In 19 (57.6 %) cases with degenerative lesions of the leaflets, aortic valve replacement was performed: according to the method of Bentall H., De Bono A. in 11 (33.3 %) cases, with implantation of the conduit inside the preserved aneurysmal sac according to the method of Kouchoukos N.T. 8 (24.2 %). Of the 33 surgeries, 14 (42.4 %) were performed using the David T.E. valve-preserving technique. Patients: 13 men, 1 woman, age 23-68 (55.5 ± 12.4) years. In 13 cases, the operation was performed on the tricuspid aortic valve and in 1 case, on the bicuspid valve. One operation was performed for chronic dissecting aneurysm of the ascending aorta type 2 according to M. DeBakey. There were no aortas in the general group: in-hospital mortality, bleeding, A-B blockade. All patients were discharged within the standard postoperative period. There was one successful reoperation in the valve-preserving ascending group. Transthoracic echocardiography at discharge assessed regurgitation on the preserved aortic valve at grade 1-2. Our results of application of operation David T.E. correspond to the global statistics of the treatment of this pathology. In the long-term period, patients lead a normal life, without restrictions on drug therapy. This operation has shown good results and will therefore be continued

Keywords: ascending aorta, aortic rot, replacement with valve reimplantation

For citation: Sazonenkov M.A., Ismatov Kh.H., Tatarintsev A.M., Moskalev A.S. 2022. Experience in Prosthetics of the Root and Ascending Aorta According to the Method of David T.E. Retaining Your Own Tricuspid and Bicuspid Aortic Valves and the Frequency of Plasty of their Valves. Challenges in Modern Medicine, 44 (4): 374–387 (in Russian). DOI: 10.52575/2687-0940-2022-45-4-374-387

Введение

Патологическое первичное расширение аорты возникает при многих заболеваниях: врожденная неполноценность соединительной ткани (синдромы Марфана, Элерса-Данлоса), гипертоническая болезнь, атеросклероз аорты, синдром Такаясу, аортальный порок [Ассоциация сердечно-сосудистых хирургов России, 2009, 2017]. Первичные аневризмы аорты выявляются с частотой 1 случай на 100 000 населения в год. В части случаев первично развивается недостаточность аортального клапана, а расширение восходящей аорты происходит вторично. Растяжение и истончение стенки восходящей аорты производится регургитирующим объемом крови [Salem et al., 2020]. В обоих случаях течение заболевания хроническое, постоянно прогрессирующее. Конечной точкой ее развития является расслоение аорты: полное или локальное с набором тяжелых последствий, иногда некурабельных. В третьей части случаев патология восходящей аорты (ВоАо) может проявляться как острый аортальный синдром. После госпитализации в кардиологическое отделение при помощи компьютерной томографии диагностируется острая внутрестеночная гематома аорты с ее расширением или без [Fiorucci et al., 2019].

Рост хронической аневризмы восходящей аорты составляет от 1 до 2,5 мм в год, начиная с 5,0–5,5 см в диаметре. Скорость расширения зависит от исходно измеренного диаметра при начале кардиологического патронажа. Главным и самым грозным осложнением аневризмы ВоАо является ее расслоение. В 60 % случаев расслоение аорты начинается с корня и восходящей аорты [Guo et al., 2018]. Риск диссекции постепенно увеличивается и достигает 6,9 % в год при ее диаметре более 60 мм. Без оперативного лечения 5-летняя выживаемость не превышает 54 % [Weininger et al., 2022]. Проект Глобальной Тяжести Болезней продемонстрировал, что общий показатель летальности при аневризмах восходящей аорты и ее расслоениях вырос с 2,49 на 100 000 до 2,78 на 100 000 жителей с преобладанием лиц мужского пола.

При острых формах патологии аорты (расслоение, внутривенечная гематома) без оперативного лечения летальность составляет более 40 % в первый месяц заболевания. При плановом протезировании хронической патологии восходящей аорты (в том числе корня аорты) хирургическая летальность колеблется от 1,6–4,8 % и в значительной степени зависит от возраста и других сердечно-сосудистых факторов риска на момент операции [Gregory et al., 2018]. При экстренных операциях по поводу острого расслоения аорты летальность составляет 5–24 %: по данным мультицентрового исследования German Registry of Acute Aortic Dissection type A – 17 %, International Registry of Aortic Dissection (IRAD) – 18 % [Gudbjartsson et al., 2020]. Причем если острая расслоенная аневризма оперируется в стабильном гемодинамическом состоянии без перехода расслоения на висцеральные артерии с дисфункцией внутренних органов, то летальность составляет около 3 % [Uchida et al., 2018]. Таким образом, оперативное лечение данного спектра патологии является методом выбора. И имееткратно меньшую летальность в сравнении с консервативным методом при своевременном выполнении.

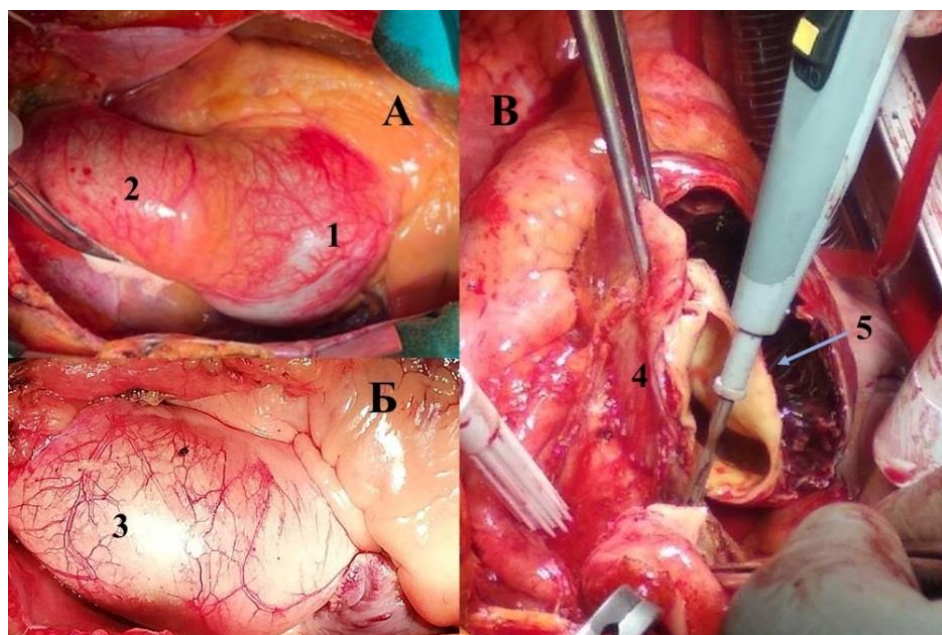


Рис. 1. Виды аневризм восходящей аорты
Fig. 1. Types of ascending aortic aneurysms

Примечание: А. Аневризма корня аорты. Б. Аневризма корня и проксимального отдела восходящей аорты. В. Расслаивающая аневризма корня и восходящей аорты. 1. Корень аорты. 2. Проксимальный отдел восходящей аорты. 3. Аневризма корня и проксимального отдела восходящей аорты. 4. Хроническая расслаивающая аневризма корня и проксимального отдела восходящей аорты. 5. Гематома между расслоенными интимой и медией с адвентицией корня аорты.

Для лечения аневризм восходящей аорты 2 типа по DeBakey М.Е. используются два хирургических метода. Первой исторически была предложена операция Bentall Н., De Воно А., которая заключается в протезировании корня и восходящей аорты синтетическим

сосудистым протезом, содержащим внутри протез аортального клапана [Bentall, De Bono, 1968], который может быть механическим или биологическим. Аневризматический мешок может быть иссечен полностью или оставлен с гемостатической целью и подшиваемый конduit может быть помещен в его полость по методике Kouchoukos N.T. [Kouchoukos et al., 1977] (рис. 2). Данные методики применяются при грубом поражении аортального клапана, который однозначно требует замены.

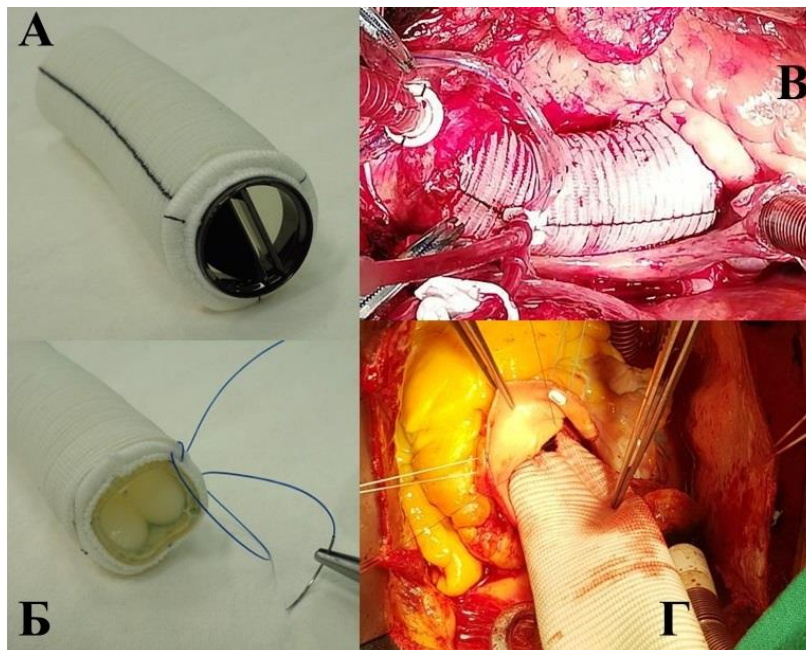


Рис. 2. Клапаносодержащие кондуиты и способы замещения восходящей аорты
Fig. 2. Valve-Containing conduits and ascending aortic replacement methods

Примечание: Синтетический сосудистый протез с механическим клапаном (А) и с биологическим клапаном (Б). Замещение аорты кондуитом с полным иссечением аневризматического мешка (В) или с его сохранением (Г).

Позднее появилась мысль сохранения аортального клапана в случаях, когда без органического поражения створок он имеет лишь растяжение створок и их комиссур на уровне синотубулярного соединения. Была предложена методика Yasoub M.H. (1982), согласно которой иссекаются синусы Вальсальвы с оставлением полоски синусов вдоль линии крепления аортальных створок, а также аневризматический участок восходящей аорты [Yasoub et al., 2018]. Они замещаются сосудистым протезом с выкраиванием его проксимального отдела в виде трех лепестков, которые подшиваются к сохраненной полоске ткани иссеченных синусов Вальсальвы. Фиброзное кольцо, комиссуры и створки аортального клапана остаются внутри сформированного искусственного корня аорты. Эта методика имеет свои риски в связи с требованиями к толщине, гемостатичности сохраняемых для наложения фиксирующих швов полосок синусов Вальсальвы. Также оказалось, что в большей части случаев требуется дополнительное подшивание на выводной тракт левого желудочка опорного кольца для стабилизации основания фиброзного кольца аортального клапана. Приведенные факторы не сделали операцию общепринятой. Позднее была предложена операция реимплантации сохраняемых полосок синусов Вальсальвы, несущих фиброзное кольцо и створки клапана внутрь тубулярного сосудистого протеза. Методика оказалась проще, гемостатичнее, прогнозируемей, не требующей дополнительных манипуляций и поэтому стала общепринятой [David, Feindel, 1992]. Таким образом, в настоящее время в выборе метода первое место занимает оценка сохранности аортального клапана. Если он не изменен органически, то выбирается клапан сохраняющее протезирование корня и восходящей аорты, что составляет бо-

лее трети от всех вмешательств при этой патологии. По описанным причинам в кардиохирургическом отделении БОКБ была принята методика David T.E. (1992) (рис. 3–5).

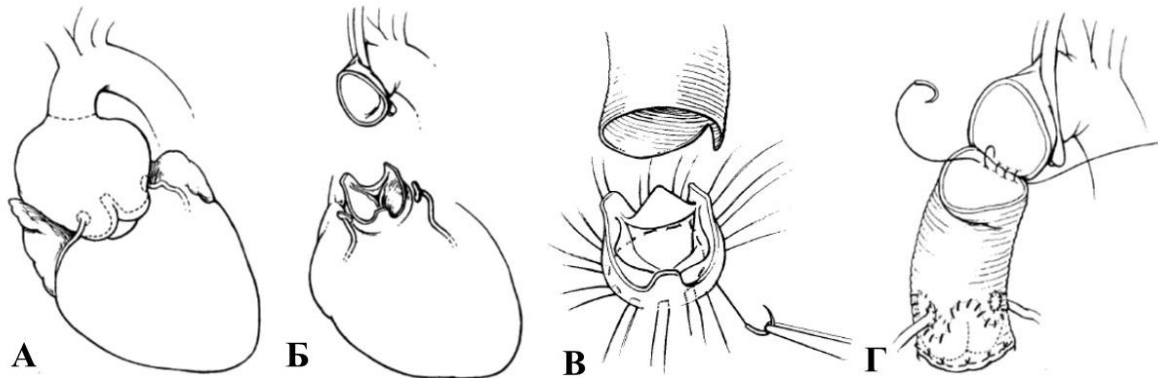


Рис. 3. Схема операции David T.E. (1992)
Fig. 3. Scheme of operation David T.E.

Примечание: Исходный вид аневризмы корня аорты (А). Иссечены коронарные расширенные синусы и участок восходящей аорты. Сохранены створки аортального клапана с полоской коронарных синусов, прилежащей к фиброзному кольцу аортального клапана (Б). Наложены П-швы на выводной тракт левого желудочка. Синтетический протез подготовлен к посадке на выводной тракт ЛЖ с помещением створок АК внутрь протеза (В). Реимплантация аортального клапана и устьев коронарных артерий. Дистальный анастомоз синтетического протеза с восходящей аортой (Г).

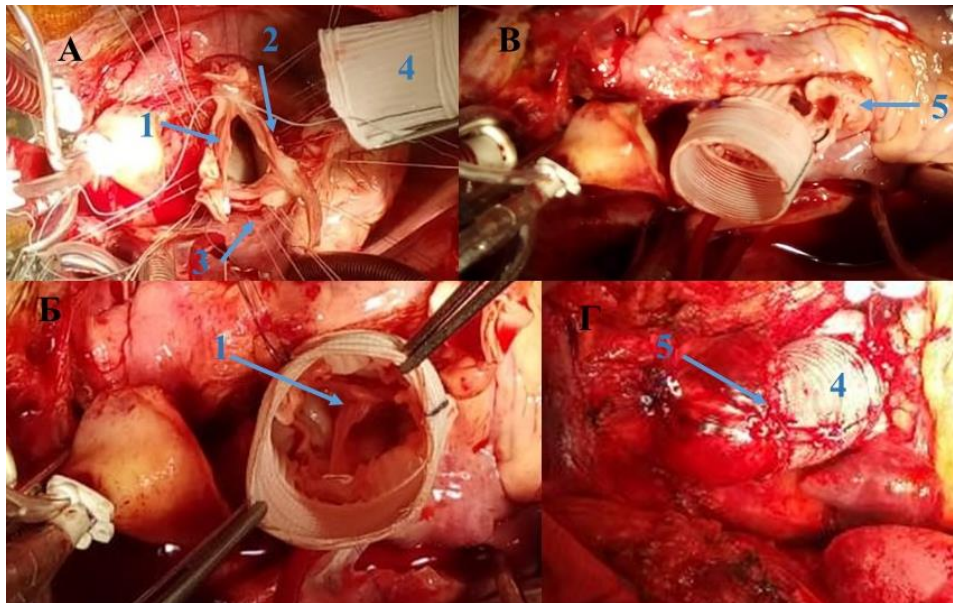


Рис. 4. Этапы операции David T.E. Протезирование корня аорты с реимплантацией в протез собственного аортального клапана
Fig. 4. Stages of operation David T.E. Aortic root replacement with reimplantation of own aortic valve into the prosthesis

Примечание: А. Иссечены коронарные синусы и восходящая аорта. Сохранены створки АК (1) и полоски синусов Вальсальвы (2). Наложены П-швы на выводной тракт левого желудочка (3). Б. Синтетический протез (4) одет на выводной тракт ЛЖ с помещением створок АК внутрь протеза. В. Подшивание устьев коронарных артерий (устья правой коронарной артерии, 5) к стенке синтетического протеза. Г. Итоговый вид аорты после наложения анастомоза дистального отдела протеза с неизменной восходящей аортой (5) и после удаления канюль искусственного кровообращения.

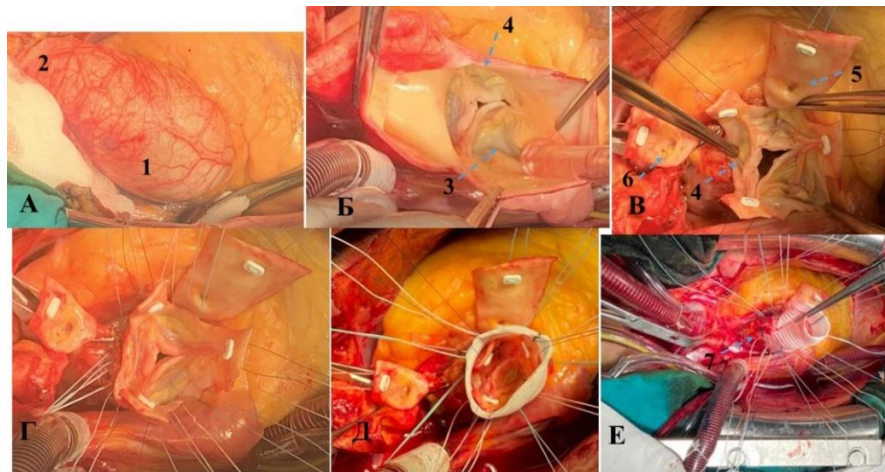


Рис. 5. Этапы операции David T.E. при двухстворчатом аортальном клапане
Fig. 5. Stages of operation David T.E. with bicuspid aortic valve

Примечание: А. Исходный вид аневризмы корня и восходящей аорты. Б. Аортотомия выявила двухстворчатый аортальный клапан. В. Иссечены коронарные синусы и восходящая аорта с оставлением полоски синусов Вальсальвы вдоль ФК АК. Комиссуры створок и участки синусов с устьями коронарных артерий взяты на держалки. Г. Наложены П-швы на выводной тракт левого желудочка. Д. Синтетический протез одет на выводной тракт ЛЖ с помещением створок АК внутрь протеза. Е. Подшивание устьев коронарных артерий (устья левой коронарной артерии) к стенке синтетического протеза.

Объекты и методы исследования

В КХО БОКБ Святителя Иоасафа за период 01.01.2019-01.09.2022 были произведены 33 операции протезирования корня аорты. В среднем в потоке в 500 операций с искусственным кровообращением в год при населении 1,5 млн человек в кардиохирургическое отделение поступает 8–9 пациентов с аневризмой аорты 2-го типа по DeVakey M.E.. В 19 (57,6 %) случаях с дегенеративным пороком АК было выполнено протезирование аортального клапана. Протезирование с полным иссечением аневризматического мешка по методике Bentall H., De Bono A. – в 11 (33,3 %) случаях, с имплантацией кондуита внутрь сохраненного аневризматического мешка по методике Kouchoukos N.T. 8 (24,2 %).

Из 33 операций 14 (42,4 %) было выполнено по клапансохраняющей методике David T.E. Клинические данные этой группы пациентов изложены в таблице 1. Из пациентов 13 были мужчины, 1 женщина, возраст 23–68 ($55,5 \pm 12,4$) лет. ХСН 1 степени была у 2 пациентов, 2А степени – у 12 пациентов. ФК 2 был у 8 пациентов, ФК 3 – у 6 пациентов.

В 13 случаях операция выполнялась на трехстворчатом аортальном клапане и в 1 случае – на двухстворчатом. Одна операция была выполнена по поводу хронической расслаивающей аневризмы восходящей аорты 2-го типа по М. Де Бейки пациенту 23 лет с неспецифическим язвенным колитом. У другого пациента 62 лет имелись сопутствующие митральная недостаточность 4 степени и трикуспидальная недостаточность 3 степени, потребовавшие коррекции. Еще один пациент 54 лет имел аномалию Эбштейна Тип А, потребовавшую пластики, а также в возрасте 14 лет ему была выполнена пластика коарктации аорты. Один пациент 59 лет за 6 месяцев до операции перенес стентирование огибающей артерии.

Все операции выполнялись с искусственным кровообращением, умеренной гипотермией, канюляцией правого предсердия или с бикавальной канюляцией полых вен, дренированием ЛЖ через правую верхнюю легочную вену, антеградной или ретроградной защитой миокарда кустодиолом, постоянным подсыпанием льда в перикард. Сопутствующие процедуры: шовная аннулопластика митрального с пластикой трехстворчатого клапана по De Vega N.G. у одного пациента и пластика трехстворчатого клапана по De Vega N.G. при типе А аномалии Эбштейна умеренной степени дистопии задней створки – у другого пациента.



При операциях клапансохраняющего протезирования корня и восходящей аорты (N = 14) использовалась методика David T.E. В качестве протезов корня аорты использовались синтетические протезы Vascutek с неосинусами Вальсальвы в 5 случаях. При чем диаметр 28 мм был в 1 из них, а диаметр 30 мм – в 4 из них. Линейные протезы Vascutek использовались в 9 случаях, причем в 8 случаях имели диаметр 30 мм и в одном случае двухстворчатого аортального клапана диаметр протеза был 26 мм. Для выбора размера протеза при трехстворчатом аортальном клапане пользовались комбинацией двух формул: « \varnothing АК + 5 мм» и « \varnothing СТС – 5мм».

Аортальный клапан оценивался дважды. После аортотомии, когда отмечались: количество створок, какая из них является наибольшей, сохранность створок, их пригодность к клапансохраняющей операции. На основании этих данных принималось решение о выполнении операции реимплантации аортального клапана по методике David T.E.

В 13 случаях оперирован трехстворчатый клапан. В одном случае оперирована аневризма корня аорты (\varnothing 5,4 см) с аортальной недостаточностью 3 степени и двухстворчатым аортальным клапаном. Имелось три синуса Вальсальвы, три дуги фиброзного кольца АК, из которых наибольшая была некоронарная, левая и правая дуги были маленькими и одинаковыми. Дуга некоронарной части фиброзного кольца располагалась на 3 мм ниже дуг левой и правой коронарных частей ФК АК. Наибольшей была некоронарная створка, занимавшая половину просвета аортального отверстия. Левая и правая коронарные створки имели рудиментарный широкий шов сращения и толстую зарощенную комиссуру. Некоронарная створка располагалась ниже сращенных остальных на 3 мм, за счет чего формировался ее пролапс с регургитацией. Диаметр аортального кольца был 28 мм. Поскольку реконструкция двухстворчатого аортального клапана требует значительного сужения аортального кольца, то был выбран тубулярный протез \varnothing 26 мм.

Этапы выполнения методики David T.E. показаны на рисунке 3. Корень аорты с дистальным участком выводного тракта левого желудочка (ВТЛЖ) тщательно выделяются от окружающих структур вдоль линии крепления аортальных створок. Швы с прокладками Этибонд 2-0 изнутри наружу накладываются на ВТЛЖ и затем этими же нитями прошивают синтетический протез. При трехстворчатом аортальном клапане мы накладывали 12 П-образных швов на выводной тракт левого желудочка. Три шва под комиссурами и по три шва под каждой створкой. В случае двухстворчатого аортального клапана швов было 10. Три шва под комиссурами, три шва под НКС и по два шва под ПКС и ЛКС. Протез аорты опускается на ВТЛЖ, фиксируется швами. При этом створки клапана оказываются внутри протеза. Матричными швами пролен 4-0 оставленные полосы синусов Вальсальвы фиксируются изнутри к синтетическому протезу. На этом этапе производилась повторная оценка створок аортального клапана. Если выявлялись пролапсы створок с протеканием при гидравлической пробе, то производилась их пластика. Мы выполняли пластику пликацией свободного края П-образными швами пролен 6-0. Иногда швы проводились через фиброзное кольцо клапана. В одном случае выполняли дополнительно пликацию подобным швом зоны сопоставления ПКС в области оранциева узелка. Повторные гидравлические пробы определяли компетентность клапана или необходимость дополнительных пликаций. К проделанным боковым отверстиям в протезе устья коронарных артерий с сохраненными вокруг них круглыми участками синусов Вальсальвы подшивались нитью пролен 5-0. Дистальный анастомоз сосудистого протеза с аортой выполнялся обвивным швом пролен 4-0. Обязательно контроль чрезпищеводной эхокардиографией после восстановления самостоятельной гемодинамики.

Таблица 1
Table 1

Клинические данные пациентов
Clinical data of patients

Показатели	пол		возраст	ХСН (стадия)		ФК NYHA		ХАВА	ХРАВА
N=14	M=13	Ж=1	55,5±12,4	1=2	2А=12	2=8	3=6	13	1

Таблица 2

Table 2

Данные эхокардиографии и спиральной компьютерной томографии пациентов
 Echocardiography and spiral computed tomography data of patients

Показатели	До операции	После операции
КДО (мл) Max-min (MS ± SD)	133–230 (191,08±34,97)	102–180 (148,7 ± 26,5)
ФВ ЛЖ (%) Max-min (MS ± SD)	37–62 (54,4 ± 6,9)	40–59 (53,08 ± 5,9)
Аортальная недостаточность	2–2,5 степень 2 3 степень 8 3–4 степень 2 4 степень 2	0 степень 1 1 степень 5 1–2 степень 7 2 степень 1
PHТ (мсек) Max-min (MS±SD)	120–620 (325,5 ± 169,3)	
Градиент на АК (mm Hg) -пиковый Max-min (MS±SD) -средний Max-min (MS±SD)		8–20 (13,2 ± 3,2) 4–10 (6,8 ± 1,74)
Аортальное кольцо (мм)	27–35 (28,23 ± 3,08)	
Синусы Вальсальвы (мм)	45–80 (60,61 ± 11,33)	
Синотубулярное соединение (мм)	37–73 (54,34 ± 11,97)	
Восходящая аорта (БЦС) (мм)	28–51 (40,15 ± 6,21)	
Дуга аорты (мм)	23–38 (30,3 ± 4,81)	

Результаты

В группе клапансохраняющего протезирования восходящей аорты отсутствовали: госпитальная летальность, кровотечения, А-В блокады. Все пациенты были выписаны в стандартные сроки послеоперационного периода без проблем по глубокой и поверхностной раневым инфекциям. У двух пациентов с пластикой митрального и трехстворчатого клапанов их недостаточность по данным контроля интраоперационной чреспищеводной и трансторакальной эхокардиографии при выписке оценивалась в 1–2 степень.

Имелась одна реоперация. После реимплантации аортального клапана внутрь тубулярного протеза был обнаружен пролапс правой коронарной створки, который был устранен пликацией ее комиссуральных участков двумя П-швами пролен 6–0. Было получено практически полное отсутствие регургитации на гидравлической пробе. Анатомическая особенность случая заключалась в том, что восходящая аорта имела не прямолинейный, а выгнутый ход с длиной дуги около 1/3 периметра окружности (120°). К сожалению, длина синтетического кондуита была выбрана под его прямолинейный ход между точками фиксации (между проксимальным анастомозом с выводным трактом левого желудочка и дистальным анастомозом с восходящей аортой). В результате сформированного прямолинейного хода сосуда произошло смещение комиссур натянувшегося протеза с развитием пролапса правой коронарной створки и регургитацией третьей степени. После восстановления самостоятельной гемодинамики эту картину выявила ЧПЭХО-КГ. Однако имевшееся кровотечение из основания выводного тракта правого желудочка потребовало длительного шовного гемостаза, после завершения которого немедленная реоперация принесла бы крайне тяжелую травму. Пациент был реоперирован после перевода в отделение, на 11-е сутки. Выраженный пролапс правой створки был устранен повторными пликациями по обеим комиссуральным зонам, а также двумя П-швами по области Оранжева узелка. Дугообразный ход синтетического протеза был сформирован путем вшивания ромбовидной заплаты из ксеноперикарда в поперечный разрез синтетического протеза. ЧПЭХО-КГ и ТТ ЭХО-КГ при выписке на 12-е сутки показали 2 степень недостаточности аортального клапана.

При исходной оценке трехстворчатого клапана в 8 случаях из 13 (61,5 %) было отмечено, что имелась одна наибольшая створка клапана. В 6 из 8 (75 %) это была правая коронарная створка, в 2 (25 %) – это была левая коронарная створка. В одном случае имелись одина-



ковыми и наибольшими правая и левая коронарные створки. Таким образом, только в 4 случаях из 13 (30,8 %) встретились 3 одинаковые по размеру створки аортального клапана. В одном случае оперирована аневризма корня аорты (ø 5,4 см) с аортальной недостаточностью 3 степени и двухстворчатым аортальным клапаном. Наибольшей была некоронарная створка, занимавшая половину просвета аортального отверстия. Левая и правая коронарные створки имели рудиментарный широкий шов сращения и толстую заращенную комиссуру.

После посадки синтетического протеза на выводной тракт левого желудочка и подшивания створок изнутри к протезу были выявлены случаи провисания створок клапана с протеканием на гидравлической пробе. В 10 случаях из 14 (71,4 %) потребовалась пластика пролабирующих створок аортального клапана. При трехстворчатом АК пластика створок понадобилась в 9 случаях из 13 (69,2 %). В 7 случаях из 9 (77,8 %) понадобилась пластика правой коронарной створки. В двух случаях из 9 (22,2 %) понадобилась пластика левой коронарной створки. В одном случае понадобилась пластика обеих, левой и правой коронарных створок. При двухстворчатом аортальном клапане потребовалась пластика некоронарной створки в области комиссуры НКС-ПКС, пластика правой коронарной створки в области комиссуры НКС-ПКС, пластика (подтягивание, поднятие) верхней части комиссуры ЛКС-ПКС после рассечения рудиментарной комиссуры для мобилизации створок (табл. 3).

При выписке трансторакальная эхокардиография выявила недостаточность АК 0 степени – в 1, 1 степени – в 5, 1,5 степени – в 7, 2 степени – в 1 случаях. Пиковый градиент был 8–20, в среднем $13,2 \pm 3,2$ мм рт. ст. Средний градиент был 4–10, в среднем $6,8 \pm 1,74$ мм рт. ст., что соответствует нормальным значениям.

Таблица 3
Table 3

Использованные протезы корня аорты, виды пластики створок и регургитация на аортальном клапане при выписке

Aortic root prostheses used, types of valvular repair, and aortic valve regurgitation at discharge

АК	СТС	Тип протеза	Наибольшая створка	Пластика створок	АН п/о
31	57	СВ-30			1,5
33	45	СВ-30			1,5
27	45	СВ-30	ПКС	ПКС в комиссуре ПКС-ЛКС	1,5
26	71	Лин-30	ПКС	ПКС по двум комиссурам	1
24	47	Лин-30			1,5
28	57	Лин-30	ПКС	ПКС по двум комиссурам	0
28	73	СВ-30	ПКС	ПКС в комиссуре ПКС-ЛКС	1
35	45	Лин-30	ПКС и ЛКС	ПКС и ЛКС в комиссуре ПКС-ЛКС	1,5
25	54	Лин-30	ЛКС	ЛКС в комиссуре ПКС-ЛКС	1,5
27	65	Лин-30	ЛКС	ЛКС в комиссуре ПКС-ЛКС	1
27	68	Лин-30			1
28	43	СВ-28	ПКС	ПКС по двум комиссурам	1
28	36	Лин-30	ПКС	ПКС по двум комиссурам и по ОУ	2
28	50	Лин-26	НКС	НКС в области комиссуры НКС-ПКС ПКС в области комиссуры НКС-ПКС Комиссура ЛКС-ПКС	1,5

Примечание: АК – аортальное кольцо (мм), СТС – синотубулярное соединение (мм), СВ – протез с неосинусами вальсальвы, Лин – линейный протез, ПКС – правая коронарная створка, ЛКС – левая коронарная створка, АН – аортальная недостаточность.

Обсуждение

Статистически аортальная недостаточность по фрамингемскому исследованию редка, распространена у 4,9 % населения и только 0,5 % имеют умеренную или тяжелую сте-

пень регургитации [Akinseye et al., 2018]. Однако в практике кардиохирургического отделения такая патология составляет до половины случаев аневризмы корня аорты.

Пациенты с аневризмой корня аорты обращаются к кардиологу часто с неспецифичными жалобами. Основная жалоба на одышку при физической нагрузке при данной патологии обусловлена недостаточностью аортального клапана. Эта клиника будет выражена ярко при тяжелой недостаточности АК 3–4 степени с кардиомегалией, расширением полости левого желудочка до 250 мл (КДР > 7,5 см) и более. Однако степень аортальной недостаточности необязательно прямо связана со степенью расширения восходящей аорты. В наших клинических данных КДО ЛЖ колебался в пределах 133–230 ($191,08 \pm 34,97$) мл. Аортальная недостаточность при этом встретилась: 2–2,5 степень в 2, 3 степень в 7, 3–4 степень в 2 случаях. Показатель полуспада диастолического реверсивного потока на аортальном клапане колебался от 620 до 120 мсек ($325,5 \pm 169,3$), что представляет случаи как незначительной, так и тяжелой аортальной недостаточности. При этом диаметр корня аорты на уровне синусов Вальсальвы был 45–80 ($60,61 \pm 11,33$) мм, на уровне синотубулярного соединения 37–73 мм ($54,34 \pm 11,97$).

То есть мы имели три клинико-анатомических типа патологии.

1. Значительное расширение корня аорты без значимой аортальной регургитации.
2. Значительное расширения корня аорты с выраженной аортальной регургитацией.
3. Вероятно, первичная аортальная недостаточность вследствие аннулоаортальной эктазии со вторичным достаточным умеренным расширением корня аорты.

Универсальность операции реимплантации аортального клапана в синтетический протез по методу David T.E. в том, что она может быть выполнена с клиническим и анатомическим успехом во всех трех названных вариантах патологии. Подобный полиморфизм патологии приводит к тому, что у части пациентов обращение к кардиологу происходит с объективной клиникой порока, а у части пациентов это случайная находка при обследовании. Также понятно, что основной метод скрининга этого диагноза – это трансторакальная эхокардиография. Определенную долю в диагностику вносят и случайные находки на коронарографии. Но более точно и специфично для хирурга описывает эту патологию компьютерная томография [Saeyeldin et al., 2019].

В нашей серии был один случай хронической расслаивающей аневризмы восходящей аорты 2-го типа по DeBakey M.E. (рис. 1 В). Расслоение не доходило 2–3 см до брахиоцефального ствола. Это был пациент 23 лет с сопутствующим неспецифическим язвенным колитом. Это сопутствующее заболевание предполагает периоды обострений с бактериемией. В этой ситуации имплантация механического протеза имеет высокий риск протезного эндокардита с локализацией в манжете искусственного клапана. Повторная реоперация после стандартного протезирования корня аорты клапаносодержащим кондуитом с реимплантацией в него устьев коронарных артерий является технически крайне сложной. Возможно, и на грани выполнимости [Mazine et al., 2021]. Также и продолжительность жизни, ожидаемая в 50 и более лет при постоянном приеме антикоагулянтов, несет в себе риски тромбоза механического клапана с необходимостью в срочной реоперации. Поэтому необходимо было выполнить вмешательство, которое избавило бы его от названных рисков. Операция протезирования корня аорты с реимплантацией в синтетическую трубку собственного клапана является операцией выбора. Хотя и ее выполнение при расслоении аорты несет в себе риски провисания и недостаточности реимплантированного аортального клапана. Тем не менее нам удалось преодолеть эти сложности. Пациент находится на 4-м году наблюдения с регургитацией 1–2 степени, то есть с практической нормой.

Из сопутствующих процедур следует отметить два случая шовной аннулопластики митрального клапана. В обоих случаях имелась вторичная центральная регургитация вследствие дилатации левого желудочка. Поэтому достаточна была шовная аннулопластика вдоль фиброзного кольца митрального клапана. Что подтвердила динамическая эхокардиография, показавшая регургитацию 1 ст. на МК. Также у одного пациента с операцией пластики коарктации грудной аорты в возрасте 14 лет имелось аневризматическое



расширение восходящей аорты с трехстворчатым клапаном и аортальной регургитацией 3 ст и Аномалия Эбштейна, тип А. Вместе с клапансохраняющей реконструкцией корня аорты была выполнена аннулопластика трехстворчатого клапана по De Vega N.G.

Согласно анатомическим исследованиям, в нормальном аортальном клапане имеется три створки. По данным литературы, три одинаковые створки встречаются лишь в 16 % случаев. Все три створки разного размера – в 33,3 % случаев. Две створки одного размера – в 51 % случаев, из которых приблизительно в равном соотношении третья больше (51 %) или меньше (49 %) двух одинаковых. Наибольшей створкой чаще является некоронарная – 61 %, левая – 21 % и правая – 18 % случаев. Наименьшей створкой являются: некоронарная – 15 %, левая – 36 % и правая – 49 % случаев [Katsi, 2021]. Такие же данные по величине створок (НКС > ПКС > ЛКС) описаны большинством исследователей [Бокерия и др., 2008]. Хотя описаны и другие соотношения величины створок: ПКС > НКС > ЛКС и ЛКС > ПКС > НКС. В нашем опыте этого вида операций три относительно одинаковые створки встретились в 4 случаях из 14 (28,6 %), что несколько больше, чем описано в литературе. Правая коронарная створка была наибольшей в 6 из 14 случаев (42,86 %). Левая коронарная створка была наибольшей в 2 (13,3 %), некоронарная створка – в 1 (6,65 %) случаях.

То есть как в описанных исследованиях, так и в нашей практике правая коронарная створка была наибольшей или второй по размеру. Кроме того, из общей практики известно, что выделение основания выводного тракта левого желудочка для наложения фиксирующих протез швов затруднено из-за его плотного прилегания к обхватывающему его выводному тракту правого желудочка. Так, на 20 анатомических (?) препаратах выделение на 3 мм ниже линий нижних точек линий крепления ЛКС, НКС оказалось возможно во всех случаях. Выделение нижней точки ПКС и межстворчатого треугольника ЛКС-ПКС на уровне аортального кольца возможно только в 80 % случаев [Khelil et al., 2015]. Неполное выделение ВТЛЖ под основанием ПКС вызывает необходимость наложения косых швов для фиксации кондуита. Вероятно, такие факторы, как преобладающий размер, недостаточная мобилизация ВТЛЖ в ее основании, наложение косых швов или их совокупность, приводят к деформации правой коронарной створки после завязывания фиксирующих швов на выводном тракте левого желудочка. И требует дополнительных манипуляций для устранения ее пролапса тем или иным видом стежков.

В своем опыте David T.E. привел частоту выполнения пластик на створках АК после фиксации протеза в 39,3 % [Beckmann et al., 2021]. Salem R. показал частоту пластик створок в 46 % в общей группе двухстворчатых и трехстворчатых аортальных клапанов [Salem et al., 2020]. В нашем опыте при трехстворчатом АК пластика створок понадобилась в 9 случаях из 13 (69,2 %). По частоте: в 7 случаях из 9 (77,8 %) понадобилась пластика ПКС, в двух случаях из 9 (22,2 %) понадобилась пластика ЛКС, в одном случае понадобилась пластика ЛКС и ПКС. Причем пластика некоронарной створки, которая наиболее легко выделяется вместе с ее участком выводного тракта левого желудочка, понадобилась лишь в 1 случае при двухстворчатом аортальном клапане. В нашем опыте частота пластик ПКС и ЛКС на треть выше, чем в описанных сериях. Возможно, это объясняется еще небольшим опытом. Однако наша статистика позволяет заключить, что правая коронарная створка по особенностям своей анатомии, а также по анатомии выводного тракта левого желудочка наиболее подвержена сморщиванию и поэтому очень часто требует исправления ее провисания.

Заключение

Операции клапансохраняющего протезирования аневризм корня аорты однозначно являются более физиологичными, чем методики с протезированием клапана. Также они избавляют пациента от обязательного приема снижающих свертываемость крови препаратов и потенциальных осложнений от их приема. В настоящее время основным критерием выполнения клапансохраняющих операций стала сохранность створок аортального клапа-

на. В отделении кардиохирургии БОКБ Святителя Иоасафа освоена и выполняется такая операция по методу David T.E. За период 01.01.2019–01.09.2022 из 33 операций по поводу хронической аневризмы корня и восходящей аорты клапансохраняющее вмешательство было с успехом выполнено в 14 (42,4 %) случаях. Наши данные соответствуют общемировой статистике лечения этой патологии. В отдаленном периоде пациенты ведут обычный образ жизни, без ограничений медикаментозной терапией. Выполнение данной операции показало хорошие результаты и поэтому будет продолжено.

Список источников

- Ассоциация сердечно-сосудистых хирургов России. Всероссийское научное общество кардиологов. Клинические рекомендации по ведению, диагностике и лечению клапанных пороков сердца. Москва, 2009.
- Ассоциация сердечно-сосудистых хирургов России, 2017. Клинические рекомендации по диагностике и лечению заболеваний аорты.

Список литературы

- Бокерия Л.А., Скопин И.И., Сазоненков М.А. 2008. К вопросу об анатомии створок аортального клапана. Бюллетень НЦССХ им. А.Н. Бакулева РАМН. 1: 5–10.
- Akinseye O.A., Pathak A., Ibebuogu U.N. 2018. Aortic Valve Regurgitation: A Comprehensive Review. *Curr. Probl. Cardiol.* 43 (8): 315–334. doi: 10.1016/j.cpcardiol.2017.10.004.
- Beckmann E., Martens A., Krüger H., Korte W., Kaufeld T., Stettinger A., Haverich A., Shrestha M.L. 2021. Aortic valve-sparing root replacement with Tirone E. David's reimplantation technique: single-centre 25-year experience. *Eur. J. Cardiothorac. Surg.* Sep 11; 60 (3): 642–648. doi: 10.1093/ejcts/ezab136
- Bentall H., De Bono A. 1968. A technique for complete replacement of the ascending aorta. *Thorax.* 23: 338–339. doi:10.1136/thx.23.4.338
- David T.E., Feindel C.M. 1992. An aortic valve-sparing operation for patients with aortic incompetence and aneurysm of the ascending aorta. *J. Thorac. Cardiovasc. Surg.* 103: 617–621.
- Fiorucci B., Banafsche R., Jerkku T., Pichlmaier M., Kölbl T., Rantner B., Tsilimparis N. 2019. Thoracic Aortic Aneurysms – Diagnosis and Treatment Strategies. *Dtsch. Med. Wochenschr.* 144 (3): 146–151. doi: 10.1055/a-0648-0207
- Gregory S.H., Yalamuri S.M., Bishawi M., Swaminathan M. 2018. The Perioperative Management of Ascending Aortic Dissection. *Anesth. Analg.* Dec; 127 (6): 1302–1313. doi: 10.1213/ANE.0000000000003747
- Gudbjartsson T., Ahlsson A., Geirsson A., Gunn J., Hjortdal V., Jeppsson A., Mennander A., Zindovic I., Olsson C. 2020. Acute type A aortic dissection – a review. *Scand. Cardiovasc. J.* 54 (1): 1–13. doi: 10.1080/14017431.2019.1660401
- Guo M.H., Appoo J.J., Saczkowski R., Smith H.N., Ouzounian M., Gregory A.J., Herget E.J., Boodhwani M. 2018. Association of Mortality and Acute Aortic Events With Ascending Aortic Aneurysm: A Systematic Review and Meta-analysis. *JAMA Netw. Open.* Aug 3; 1 (4): e181281. doi: 10.1001/jamanetworkopen.2018.1281
- Katsi V., Magkas N., Antonopoulos A., Trantalidis G., Toutouzas K., Tousoulis D. 2021. Aortic valve: anatomy and structure and the role of vasculature in the degenerative process. *Acta. Cardiol.* 76 (4): 335–348. doi: 10.1080/00015385.2020.1746053
- Khelil N., Sleilaty G., Palladino M., Fouda M., Escande R., Debauchez M., Di Centa I., Lansac E. 2015. Surgical Anatomy of the Aortic Annulus: Landmarks for External Annuloplasty in Aortic Valve Repair. *Ann. Thorac. Surg.* 99: 1220–7. doi: 10.1016/j.athoracsurg.2014.12.034.
- Kouchoukos N.T., Karp R.B., Lell W.A. 1977. Replacement of the ascending aorta and aortic valve with a composite graft: results in 25 patients. *Ann. Thorac. Surg.* 24: 140–148. doi: 10.1016/s0003-4975(10)63723-x
- Mazine A., David T.E., Lafreniere-Roula M., Feindel C.M., Ouzounian M. 2021. Early outcomes of the Bentall procedure after previous cardiac surgery. *J. Thorac. Cardiovasc. Surg.* 162 (4): 1063–1071. doi: 10.1016/j.jtcvs.2019.12.134



- Saeyeldin A.A., Velasquez C.A., Mahmood S.U.B., Brownstein A.J., Zafar M.A., Ziganshin B.A., Elefteriades J.A. 2019. Thoracic aortic aneurysm: unlocking the «silent killer» secrets. *Gen. Thorac. Cardiovasc. Surg.* Jan; 67 (1): 1–11. doi: 10.1007/s11748-017-0874-x. Epub 2017 Dec 4
- Salem R., Zierer A., Karimian-Tabrizi A., Miskovic A., Moritz A., Risteski P., Monsefi N. 2020. Aortic Valve Repair for Aortic Insufficiency or Dilatation: Technical Evolution and Long-term Outcomes. *Ann. Thorac. Surg.* 110 (6): 1967–1973. doi: 10.1016/j.athoracsur.2020.03.105
- Uchida K., Karube N., Kasama K., Minami T., Yasuda S., Goda M., Suzuki S., Imoto K., Masuda M. 2018. Early reperfusion strategy improves the outcomes of surgery for type A acute aortic dissection with malperfusion. *J. Thorac. Cardiovasc. Surg.* 156 (2): 483–489. doi: 10.1016/j.jtcvs.2018.02.007
- Weininger G., Mori M., Yousef S., Hur D.J., Assi R., Geirsson A., Vallabhajosyula P. 2022. Growth rate of ascending thoracic aortic aneurysms in a non-referral-based population. *J. Cardiothorac. Surg.* Feb 2; 17 (1): 14. doi: 10.1186/s13019-022-01761-6
- Yacoub M.H., Aguib H., Gamrah M.A., Shehata N., Nagy M., Donia M., Aguib Y., Saad H., Romeih S., Torii R., Afifi A., Lee S.L. 2018. Aortic root dynamism, geometry, and function after the remodeling operation: Clinical relevance. *J. Thorac. Cardiovasc. Surg.* 951–962.e2. doi: 10.1016/j.jtcvs.2018.03.157

References

- Bokeriya L.A., Skopin I.I., Sazonenkov M.A. 2008. K voprosu ob anatomii stvorok aortal'nogo klapan [On the question of the anatomy of the aortic valve cusps]. *Byulleten' NTSSKh im. A.N. Bakuleva RAMN.* 1: 5–10.
- Akinseye O.A., Pathak A., Ibebuogu U.N. 2018. Aortic Valve Regurgitation: A Comprehensive Review. *Curr. Probl. Cardiol.* 43 (8): 315–334. doi: 10.1016/j.cpcardiol.2017.10.004.
- Beckmann E., Martens A., Krüger H., Korte W., Kaufeld T., Stettinger A., Haverich A., Shrestha M.L. 2021. Aortic valve-sparing root replacement with Tirone E. David's reimplantation technique: single-centre 25-year experience. *Eur. J. Cardiothorac. Surg.* Sep 11; 60 (3): 642–648. doi: 10.1093/ejcts/ezab136
- Bentall H., De Bono A. 1968. A technique for complete replacement of the ascending aorta. *Thorax.* 23: 338–339. doi:10.1136/thx.23.4.338
- David T.E., Feindel C.M. 1992. An aortic valve-sparing operation for patients with aortic incompetence and aneurysm of the ascending aorta. *J. Thorac. Cardiovasc. Surg.* 103: 617–621.
- Fiorucci B., Banafsche R., Jerkku T., Pichlmaier M., Kölbl T., Rantner B., Tsilimparis N. 2019. Thoracic Aortic Aneurysms – Diagnosis and Treatment Strategies. *Dtsch. Med. Wochenschr.* 144 (3): 146–151. doi: 10.1055/a-0648-0207
- Gregory S.H., Yalamuri S.M., Bishawi M., Swaminathan M. 2018. The Perioperative Management of Ascending Aortic Dissection. *Anesth. Analg.* Dec; 127 (6): 1302–1313. doi: 10.1213/ANE.0000000000003747
- Gudbjartsson T., Ahlsson A., Geirsson A., Gunn J., Hjortdal V., Jeppsson A., Mennander A., Zindovic I., Olsson C. 2020. Acute type A aortic dissection – a review. *Scand. Cardiovasc. J.* 54 (1): 1–13. doi: 10.1080/14017431.2019.1660401
- Guo M.H., Appoo J.J., Saczkowski R., Smith H.N., Ouzounian M., Gregory A.J., Herget E.J., Boodhwani M. 2018. Association of Mortality and Acute Aortic Events With Ascending Aortic Aneurysm: A Systematic Review and Meta-analysis. *JAMA Netw. Open.* Aug 3; 1 (4): e181281. doi: 10.1001/jamanetworkopen.2018.1281
- Katsi V., Magkas N., Antonopoulos A., Trantalos G., Toutouzas K., Tousoulis D. 2021. Aortic valve: anatomy and structure and the role of vasculature in the degenerative process. *Acta. Cardiol.* 76 (4): 335–348. doi: 10.1080/00015385.2020.1746053
- Khelil N., Sleilaty G., Palladino M., Fouda M., Escande R., Debauchez M., Di Centa I., Lansac E. 2015. Surgical Anatomy of the Aortic Annulus: Landmarks for External Annuloplasty in Aortic Valve Repair. *Ann. Thorac. Surg.* 99: 1220–7. doi: 10.1016/j.athoracsur.2014.12.034.
- Kouchoukos N.T., Karp R.B., Lell W.A. 1977. Replacement of the ascending aorta and aortic valve with a composite graft: results in 25 patients. *Ann. Thorac. Surg.* 24: 140–148. doi: 10.1016/s0003-4975(10)63723-x
- Mazine A., David T.E., Lafreniere-Roula M., Feindel C.M., Ouzounian M. 2021. Early outcomes of the Bentall procedure after previous cardiac surgery. *J. Thorac. Cardiovasc. Surg.* 162 (4): 1063–1071. doi: 10.1016/j.jtcvs.2019.12.134

- Saeyeldin A.A., Velasquez C.A., Mahmood S.U.B., Brownstein A.J., Zafar M.A., Ziganshin B.A., Elefteriades J.A. 2019. Thoracic aortic aneurysm: unlocking the «silent killer» secrets. *Gen. Thorac. Cardiovasc. Surg. Jan*; 67 (1): 1–11. doi: 10.1007/s11748-017-0874-x. Epub 2017 Dec 4
- Salem R., Zierer A., Karimian-Tabrizi A., Miskovic A., Moritz A., Risteski P., Monsefi N. 2020. Aortic Valve Repair for Aortic Insufficiency or Dilatation: Technical Evolution and Long-term Outcomes. *Ann. Thorac. Surg.* 110 (6): 1967–1973. doi: 10.1016/j.athoracsur.2020.03.105
- Uchida K., Karube N., Kasama K., Minami T., Yasuda S., Goda M., Suzuki S., Imoto K., Masuda M. 2018. Early reperfusion strategy improves the outcomes of surgery for type A acute aortic dissection with malperfusion. *J. Thorac. Cardiovasc. Surg.* 156 (2): 483–489. doi: 10.1016/j.jtcvs.2018.02.007
- Weininger G., Mori M., Yousef S., Hur D.J., Assi R., Geirsson A., Vallabhajosyula P. 2022. Growth rate of ascending thoracic aortic aneurysms in a non-referral-based population. *J. Cardiothorac. Surg.* Feb 2; 17 (1): 14. doi: 10.1186/s13019-022-01761-6
- Yacoub M.H., Aguib H., Gamrah M.A., Shehata N., Nagy M., Donia M., Aguib Y., Saad H., Romeih S., Torii R., Afifi A., Lee S.L. 2018. Aortic root dynamism, geometry, and function after the remodeling operation: Clinical relevance. *J. Thorac. Cardiovasc. Surg.* 951–962.e2. doi: 10.1016/j.jtcvs.2018.03.157

Конфликт интересов: о потенциальном конфликте интересов не сообщалось.

Conflict of interest: no potential conflict of interest related to this article was reported.

Поступила в редакцию 06.09.2022

Received 06.09.2022

Поступила после рецензирования 04.10.2022

Revised 04.10.2022

Принята к публикации 04.10.2022

Accepted 04.10.2022

ИНФОРМАЦИЯ ОБ АВТОРЕ

INFORMATION ABOUT THE AUTHOR

Сазоненков Максим Александрович, доктор медицинских наук, профессор, сердечно-сосудистый хирург, Белгородская областная клиническая больница Святителя Иоасафа, г. Белгород, Россия

Maxim A. Sazonenkov, PhD, Professor, cardiovascular surgeon Belgorod Regional Clinical Hospital of St. Joseph, Belgorod, Russia

[ORCID: 0000-0003-1989-7842](https://orcid.org/0000-0003-1989-7842)

Исмаатов Хушбахтджон Хасанович, аспирант кафедры госпитальной хирургии, Белгородский государственный национальный исследовательский университет, г. Белгород, Россия

Khushbakhtdjon H. Ismatov, Postgraduate at the Department of Hospital Surgery, Belgorod National Research University, Belgorod, Russia

[ORCID: 0000-0003-4335-5365](https://orcid.org/0000-0003-4335-5365)

Татаринцев Андрей Михайлович, аспирант, хирург, Белгородская областная клиническая больница Святителя Иоасафа, г. Белгород, Россия

Andrey M. Tatarintsev, Postgraduate, surgeon, Belgorod Regional Clinical Hospital of St. Joseph, Belgorod, Russia

[ORCID: 0000-0002-5396-5784](https://orcid.org/0000-0002-5396-5784)

Москалёв Андрей Сергеевич, аспирант кафедры госпитальной хирургии, Белгородский государственный национальный исследовательский университет, г. Белгород, Россия

Andrey S. Moskalev, Postgraduate at the Department of Hospital Surgery, Belgorod National Research University, Belgorod, Russia

[ORCID: 0000-0002-0348-1503](https://orcid.org/0000-0002-0348-1503)