



УДК 616.314-74
DOI 10.52575/2687-0940-2024-47-4-484-501
Клинический случай

Цифровые технологии и искусственный интеллект в протоколе немедленной нагрузки на имплантаты при полной адентии

Студеникин Р.В.¹ , Воловиков О.И.² , Поволоцкий А.В.³ , Сущенко А.В.¹ 

¹⁾ Воронежский государственный медицинский университет им. Н.Н. Бурденко,
Россия, 394036, г. Воронеж, ул. Студенческая, д. 10;

²⁾ Стоматологическая клиника «Ваш стоматолог»,
Россия, 394063, г. Воронеж, Бульвар Пионеров, д. 176;

³⁾ «ООО «НСД клиник»,
Россия, 125252, г. Москва, ул. Новопесчаная, д. 16, к. 2
E-mail: studenikin@yahoo.com




Аннотация. Рассмотрен клинический случай пациента с полной адентией нижней челюсти, которая нуждалась в реабилитации с помощью несъемного протеза на имплантатах, что позволило восстановить функции полости рта. Апробирован разработанный протокол немедленной нагрузки временной конструкцией на имплантаты, реализуемый комплексно – сочетанием искусственного интеллекта, прогнозирующего срок ортопедической нагрузки на основании параметров, влияющих на остеоинтеграцию, и цифровых технологий, охватывающих весь цикл обследования, планирования, хирургического вмешательства, 3D-печати протеза и его установки. Полученные результаты позволяют утверждать, что такой подход значительно сокращает срок реабилитации пациента – время от начала первичного осмотра до установки временной конструкции занимает всего 7 часов. По истечении трех и шести месяцев осуществлен рентгенографический контроль приживаемости имплантатов. Данные свидетельствуют об отсутствии резорбции кости.

Ключевые слова: полная адентия, CAD/CAM технологии, искусственный интеллект, зубное протезирование на имплантатах

Для цитирования: Студеникин Р.В., Воловиков О.И., Поволоцкий А.В., Сущенко А.В. 2024. Цифровые технологии и искусственный интеллект в протоколе немедленной нагрузки на имплантаты при полной адентии. *Актуальные проблемы медицины*, 47(4): 484–501. DOI: 10.52575/2687-0940-2024-47-4-484-501

Финансирование: работа выполнена без внешних источников финансирования.

Digital Technologies and Artificial Intelligence in the Protocol for Immediate Loading of Implants with Complete Edentia

Roman V. Studenikin¹ , Oleg I. Volovikov² ,
Artem V. Povolockii³ , Andrey V. Sushchenko¹ 

¹⁾ N.N. Burdenko Voronezh State Medical University,
10 Studencheskaya St., Voronezh 394036, Russia;

²⁾ Vash stomatolog dentistry clinic,
17b Pionerov Boul., Voronezh 394063, Russia;

³⁾ NSD Clinic LLC,
Buil. 2 16 Novopeschanaya St., Moscow 125252, Russia
E-mail: studenikin@yahoo.com

Abstract. The article describes the clinical case of a patient with completely edentulous lower jaw requiring rehabilitation with the help of a fixed prosthesis on implants, which allowed restoring the functions of the oral cavity. A developed protocol for immediate loading of a temporary structure on implants was tested. It is implemented as a complex combination of artificial intelligence that predicts the duration of the orthopedic load

based on the parameters affecting osseointegration, and digital technologies covering the entire cycle of examination, planning, surgical intervention, 3D printing of the prosthesis and its installation. The results obtained suggest that this approach significantly reduces the patient's rehabilitation time - the time from the start of the initial examination to the installation of a temporary structure took only 7 hours. After three and six months, radiographic monitoring of implant survival was carried out. The data indicate the absence of bone resorption.

Keywords: complete edentia, CAD/CAM technologies, artificial intelligence, dental prosthetics on implants

For citation: Studenikin R.V., Volovikov O.I., Povolockii A.V., Sushchenko A.V., 2024. Digital Technologies and Artificial Intelligence in the Protocol for Immediate Loading of Implants with Complete Edentia. *Challenges in Modern Medicine*, 47(4): 484–501 (in Russian). DOI: 10.52575/2687-0940-2024-47-4-484-501

Funding: The work was carried out without external sources of funding.

Введение

Цифровые стоматологические технологии в последнее время приобрели значительную популярность и внедряются в рабочий процесс как несъемного протезирования, так и протезирования на имплантатах [Chrcanovic et al., 2020; Rekow 2020; Kernitsky et al., 2023; Sailer et al., 2023], что включает 3D-визуализацию, размещение имплантатов с использованием цифрового шаблона, цифровое сканирование, компьютерное проектирование и производство (CAD/CAM) временных и постоянных конструкций [Hensel et al., 2021; Shenoy et al., 2022; Ahmad Abadi et al., 2023; Guncu et al., 2023].

Компьютерное планирование и сканирование имплантатов при полной адентии, хирургия с использованием шаблонов и CAD/CAM технологии считаются относительно новыми в области имплантологического протезирования, однако протоколы диагностики планирования и реализации лечения постоянно совершенствуются [Moura et al., 2021; Jung et al., 2022; Papaspyridakos et al., 2023; Troncoso-Pazos J. et al., 2023]. Для таких пациентов стандартом лечения остается традиционная техника оттиска полной дуги с открытой и шинированной ложкой [Cybulska et al., 2023].

Цифровое сканирование имплантатов у пациентов с полной адентией является процедурой, чувствительной к технике из-за отсутствия анатомических ориентиров, таких как зубы [Bernauer et al., 2023; Yan et al., 2023].

Изучена точность полного цифрового сканирования позиции имплантатов. Большинство из них проводились *in vitro* и показали, что оно демонстрирует погрешность, сравнимую с точностью оттисков [Revilla-León et al., 2023].

Кроме того, недостаточно данных о печатных 3D-слепок, полученных из файлов стандартного языка тестирования (STL-файлы) [Gresco et al., 2022]. Для полного цифрового рабочего процесса необходимо использование внутриротового сканера, который генерирует файлы STL, используемые при изготовлении прототипов протезов и окончательных несъемных полных зубных протезов на имплантатах, аналогично традиционному [Park et al., 2023].

Сочетание традиционного и цифрового рабочих процессов является текущим стандартом восстановления полностью отсутствующих зубов с помощью имплантатов [Anvarjonovich, 2023], однако постоянное развитие CAD/CAM технологии может обеспечить решение проблемы полным цифровым протоколом.

Целью данного исследования была реализация полного цифрового протокола и оценка выживаемости имплантатов, подвергшихся немедленной нагрузке временной конструкцией, по данным искусственного интеллекта, при полной адентии.

Объекты и методы исследования

Согласно разработанному протоколу, применяются имплантаты различного диаметра и длины (в зависимости от результатов цифрового планирования), установленные на нижнюю челюсть. На операции производится местная инфильтрационная анестезия, устанавливается

первый шаблон (позиционирующий) точно по прикусному регистрату для сопоставления последующих навигационных шаблонов с верхней челюстью. Затем препарируется кость через отверстие для редукции гребня, внедряются пины, проверяется точность посадки и закрепление протеза в заданном положении относительно верхнего. Проводится оптическая регистрация прикуса с дальнейшей выгрузкой информации в программу-моделировщик.

Следующим этапом должен быть откинут слизисто-надкостничный лоскут, мобилизованы мягкие ткани, чтобы не перекрывать рабочую зону, установлен второй шаблон для редукции альвеолярного гребня, проверены положения пинов в кости относительно отверстий в гребне. С помощью хирургического пьезотома под водяным охлаждением необходимо редуцирование объема альвеолярного гребня по высоте в вестибулооральном направлении. Накладывается на костный третий шаблон для остеотомии навигационного, проверяется крепление пинов в кости для контроля его позиции. Иницируется отверстие в верхней кортикальной пластинке, используется направляющее сверло для создания централизованного костного ложа заданной глубины.

Пошаговым сверлением от малого до большого диаметра производится препарирование кости нижней челюсти сверлами через навигационные отверстия со втулками. Устанавливаются имплантаты в необходимые позиции с помощью механического имплантовода из навигационного набора и храпового механизма. Они считаются успешно интегрированными, если есть достаточное сопротивление и значение крутящего момента не менее 30 Н·см.

После установки имплантатов в заданное положение проводят наложение позиционера и установку сканмаркеров. Сканированием получают оптический образ положения имплантатов и мягких тканей. Далее выгружают информацию в программу EXOCAD и моделируют ортопедическую конструкцию относительно образа старого протеза. Временная ортопедическая конструкция, мостовидная шинирующая без титановых оснований с опорой на мультиюниты, из полиметилметаакрилата фрезеруется в CAD/CAM центре и с помощью специальных винтов прикручивается к имплантатам.

Результаты и их обсуждение

Пациент обратилась в клинику с жалобами на снижение качества жизни (плохая фиксация протеза нижней челюсти, затрудненное пережевывание пищи).

Из анамнеза: носит полный съемный протез нижней челюсти более 7 лет, на верхней челюсти установлен съемный протез на телескопических коронках.

Объективно: атрофирован альвеолярный гребень нижней челюсти в дистальных участках, слизистая подвижна, отсутствие прикрепленной слизистой в дистальных участках, в переднем участке прикрепленная десна 3 мм, слизистая чистая, умеренно влажная (рис. 1).

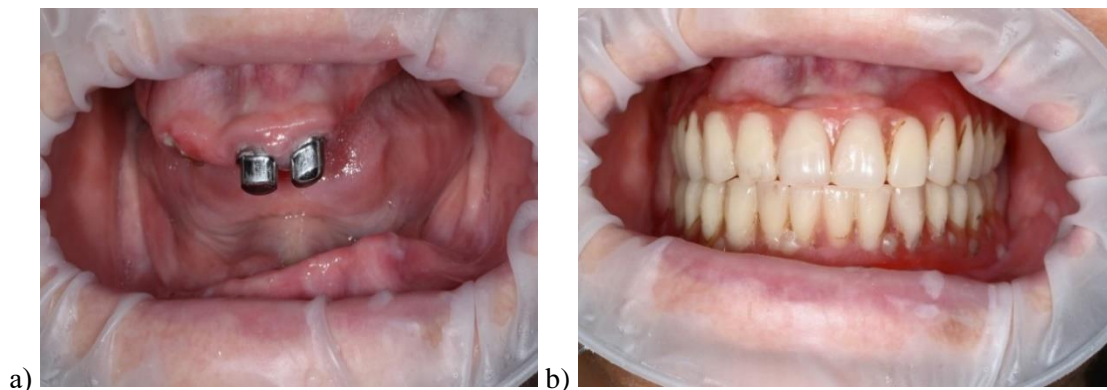


Рис. 1. Пациент с полной утратой зубов нижней челюсти
(a – без протеза, b – с ним)

Fig. 1. Patient with complete loss of teeth and lower jaws
(a – without prosthesis, b – with it)

Проведен осмотр внешнего вида лица, слизистой полости рта. Осуществлен фотопротокол исходной ситуации (верхняя и нижняя челюсти, окклюзия, портретное фото в покое, с сомкнутыми губами и со звуком «И» для оценки «линии улыбки» (рис.2).

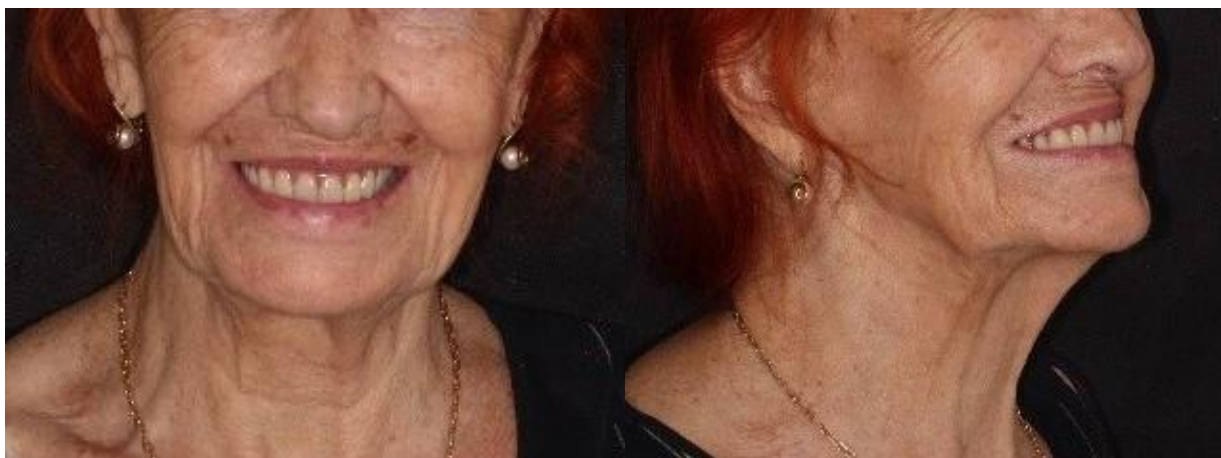

Рис. 2. Портретные фото пациента для оценки «линии улыбки»

Fig. 2. Portraits photo of the patient to assess the “smile line”

Старые протезы были перебазированы прямым способом в полости рта (материал Rebase фирмы Токуяата) для плотного прилегания – это важно для дальнейшего сопоставления файлов компьютерной томографии и внутриротового скана.

Проведена дополнительная диагностика КЛКТ с нанесенными маркерами из текущего композита на протезе по вестибулярной (8–10 штук) и язычной поверхностям (6–8 штук) в хаотичной последовательности. Во время проведения компьютерной томографии у пациента щеки раздuty, зубы плотно сомкнуты по прикусу совместно с регистратором (рис. 3).

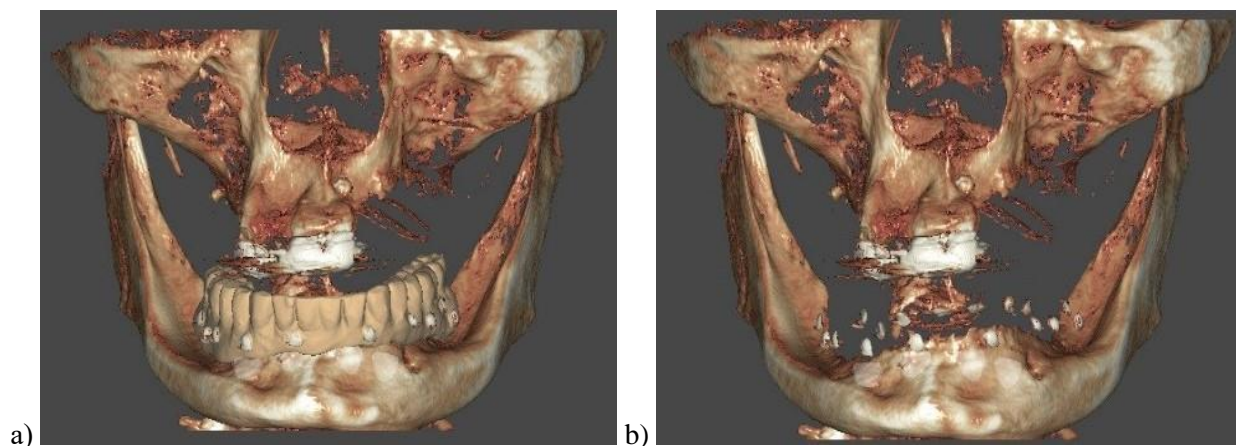


Рис. 3. Рентгенологический образ (DICOM-файл) со старым протезом (а) и нанесенными метками в полости рта (b)

Fig. 3. X-ray image (DICOM file) with an old denture (a) and marks applied in the oral cavity (b)

По данным КЛКТ проведена оценка морфологии и структуры кости, объем альвеолярного гребня нижней челюсти, сделан анализ соотношения кортикального и губчатого слоев (рис. 4).

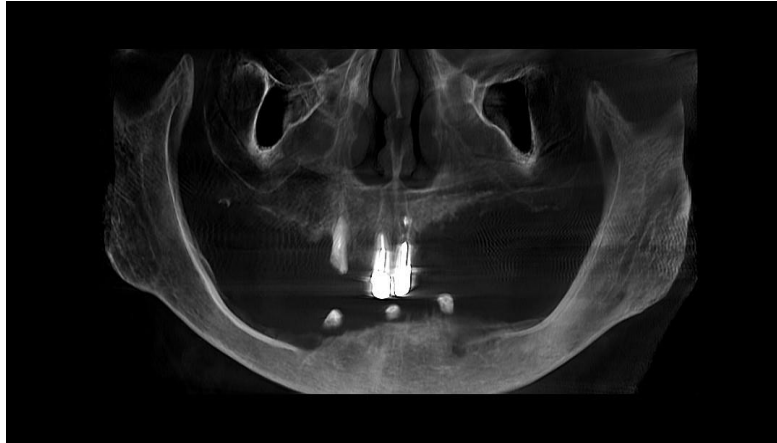


Рис. 4. КЛКТ до лечения
Fig. 4. CBCT before treatment

Предварительно в интерфейсе просмотрщика КЛКТ во фронтальном участке нижней челюсти произведена оценка оптической плотности по Хаусфилду, которая составляет 890–1000 HU, что соответствует по клинической международной классификации типу кости «D2» и классу резорбции по Lekholm and Zarb – «С». Эти данные необходимы для определения сроков нагрузки ортопедической конструкцией на имплантаты с помощью искусственного интеллекта. Они вносятся в электронную базу данных медицинской карты пациента.

Проведено сканирование аппаратом 3Shape Trios 3 имеющихся протезов, каждого в отдельности, не снимая нанесенных маячков из жидкотекучего композита в той же последовательности, а также соотношение челюстей в полости рта под контролем материала для регистрации прикуса (Occlufast) (рис. 5).

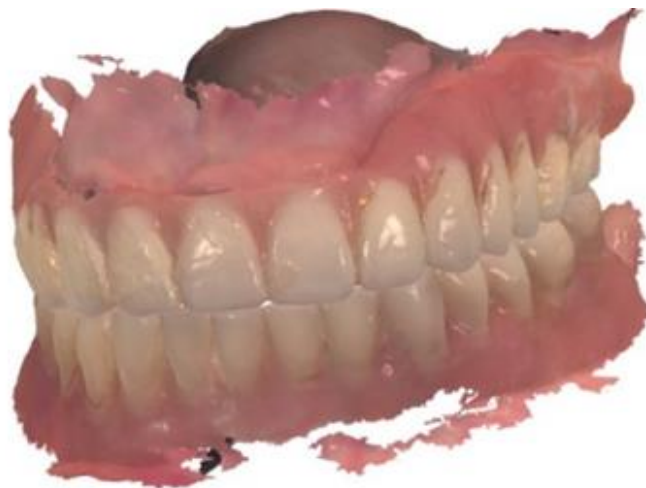

Рис. 5. Оптический образ протезов в смыкании с нанесенными метками
Fig. 5. Optical image of prostheses in closure with applied marks

В последствии регистрат прикуса из силиконового материала будет служить контролем позиции первого навигационного позиционирующего шаблона относительно антогонистов (протеза верхней челюсти).

В программе Echorlan произведено совмещение DICOM (файлы из КЛКТ) и STL-файлов (сканы верхней челюсти и протеза с метками).

В программе определен образ позиции имплантатов в области 44.42.34.32. зубов относительно будущего временного протеза, костных ориентиров альвеолярного гребня и нижнечелюстного канала, подобраны их макродизайн, диаметр и длина, определен угол

наклона, а также глубина погружения относительно альвеолярного гребня в сочетании с объемом его редукции (рис. 6).

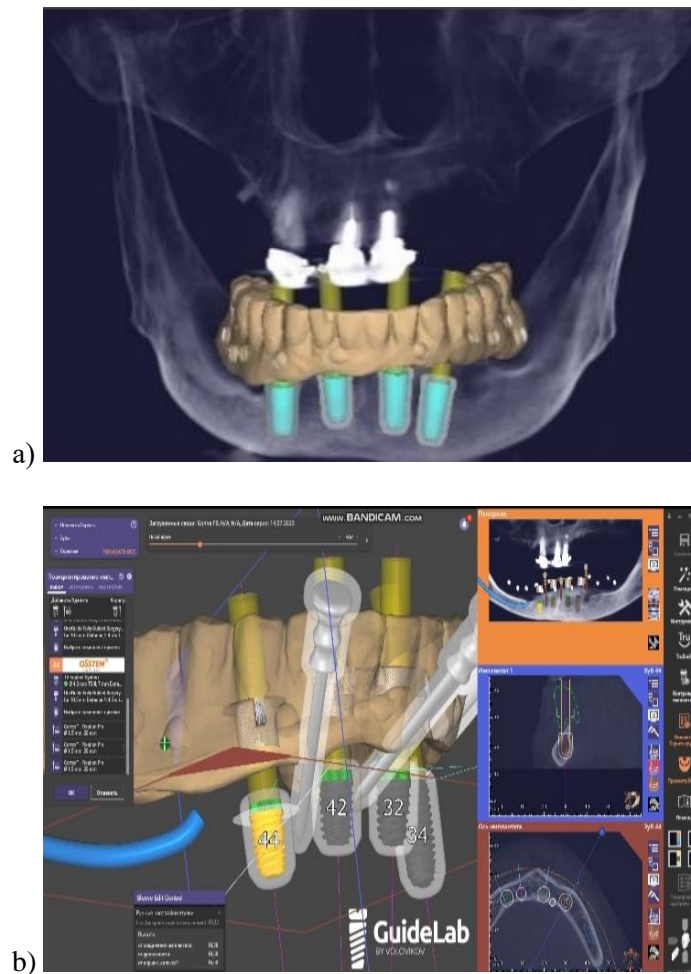


Рис. 6. Образ старого протеза относительно позиции имплантатов в программе Exoplan (a – подбор дизайна, b – размеры имплантатов)
Fig. 6. Image of the old prosthesis relative to the position of the implants in the Exoplan program (a – selection of design, b – dimensions of implants)

Проведено виртуальное позиционирование старого протеза относительно будущей позиции имплантатов в кости и антагонистов.

В области зуба 4.4 позиционирован имплантат диаметром 4.0 мм, длиной 7 мм, погружение ниже уровня альвеолярного гребня на 3 мм. Положение съемного основания с переключением платформы (multiunit) определено как прямое, длиной 2 мм.

Далее следует имплантат в области 4.2 зуба, образ из библиотеки программы подобран аналогичный, планируется установка с бикортикальной фиксацией.

Позиция имплантата в области 3.2 определена ниже уровня альвеолярного гребня на 2 мм с объемом редукции до 2 мм, геометрические параметры – диаметр 4 мм, длина 8,5 мм. Необходимо применение прямого multiunit высотой 2 мм.

Такой же имплантат планируется в позицию 3.4 с субкрестальной установкой после предварительной редукции альвеолярного гребня не менее 3 мм (рис. 7).

Верхушки всех имплантатов находятся на расстоянии 1,5–2,5 мм до нижнечелюстного канала.

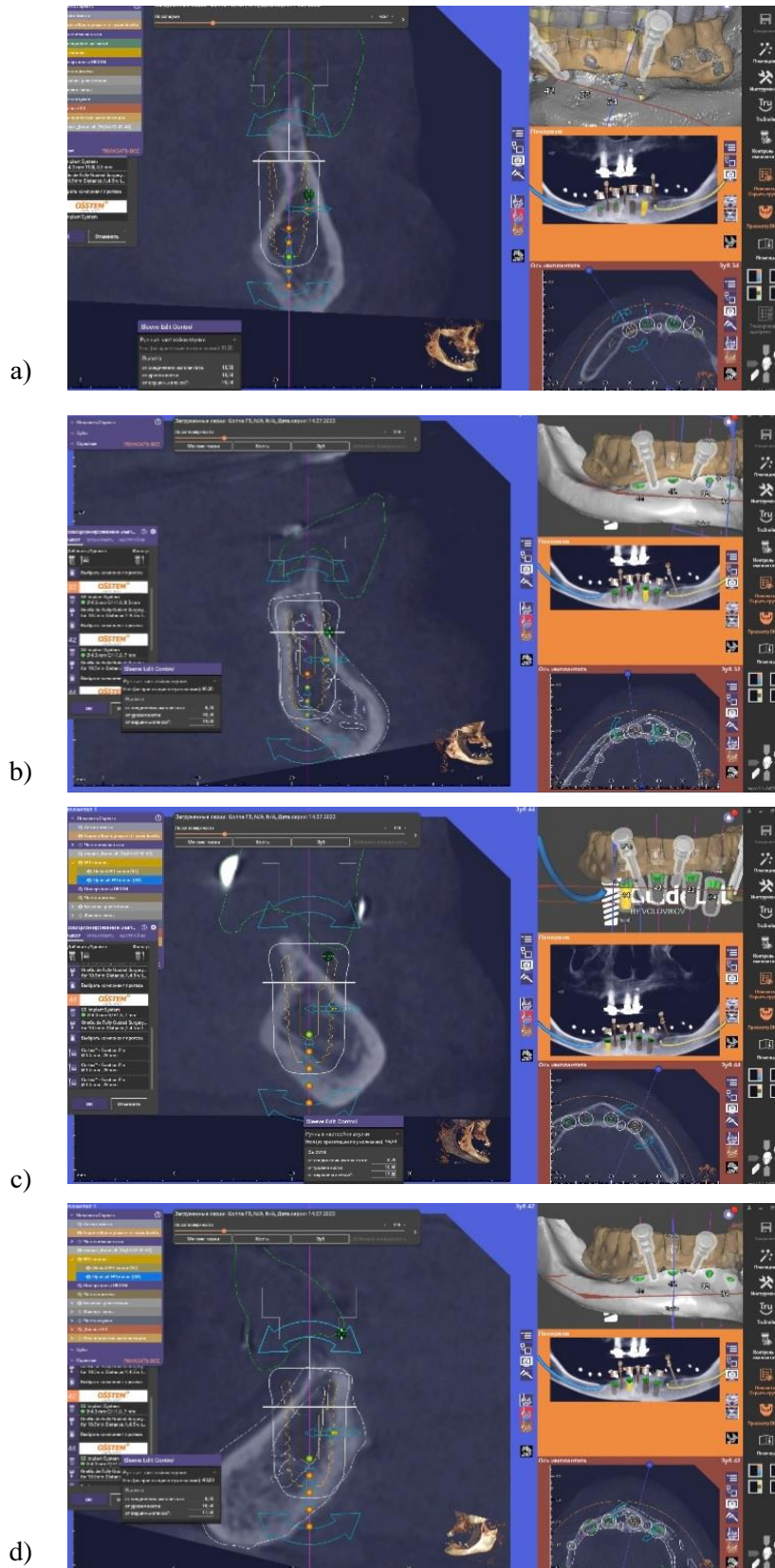


Рис. 7. Этап планирования в программе EXOPLAN: виртуальный образ имплантатов в позиции зубов 3.4 (a), 3.2 (b), 4.4 (c), 4.2 (d) относительно костных параметров альвеолярного гребня (сагитальный срез КЛКТ)

Fig. 7. Planning stage in the EXOPLAN program: virtual image of implants in tooth positions 3.4 (a), 3.2 (b), 4.4 (c), 4.2 (d) relative to the bone parameters of the alveolar ridge (sagittal CBCT section)

Следующим этапом произведено моделирование в программе первого позиционирующего навигационного шаблона с опорой на слизистую, определено количество пинов для его точной фиксации в вестибулярной кости относительно подбородочного отверстия (рис. 8).

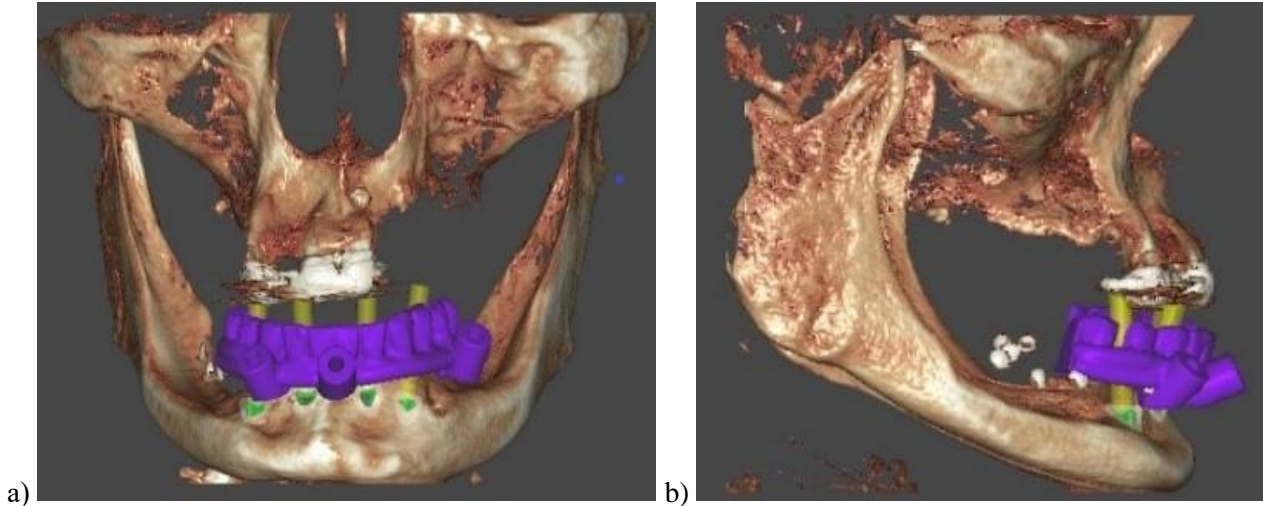


Рис. 8. Моделирование виртуального образа позиционирующего навигационного шаблона в профиль (a) и анфас (b)

Fig. 8. Modeling a virtual image of a positioning navigation template in profile (a) and front (b) view

Размоделирован второй наkostный (для редукции альвеолярного гребня) и третий (для остеотомии) навигационный шаблоны. Оба имеют костные опоры и позиционируются непосредственно на альвеолярный гребень скелетированной кости (рис. 9, 10).

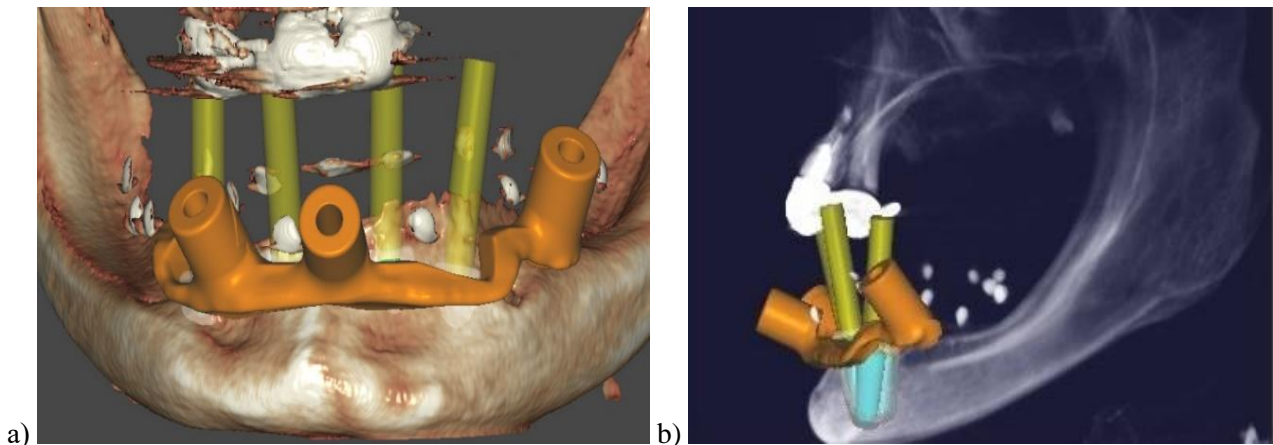


Рис. 9. Виртуальный образ наkostного шаблона для редукции альвеолярного гребня (вид: a – спереди; b – сбоку)

Fig. 9. Virtual image of a bone template for reduction of the alveolar ridge (view: a – front; b – side)

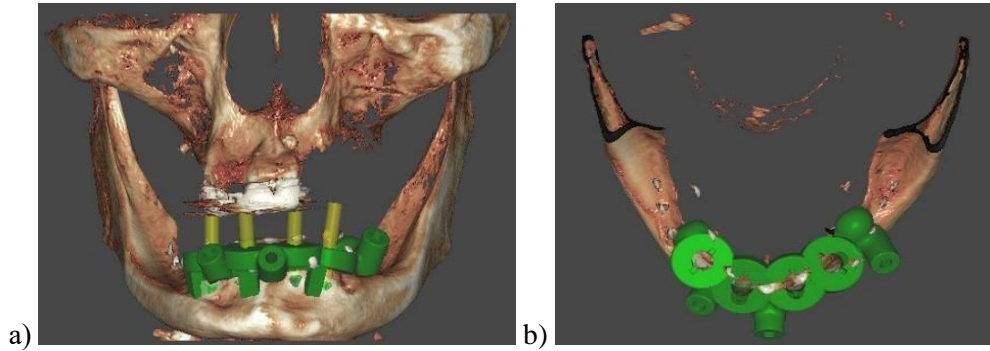


Рис. 10. Виртуальный образ навигационного на костного шаблона для остеотомии (вид: a – спереди; b – сверху)

Fig. 10. Virtual image of the navigation bone template for osteotomy (view: a – front; b – top)

Каждый из трех шаблонов, печатающихся на 3D-принтере перед операцией из смолы компании HARS Labs (Dental Yellow Clear PRO), крепится по местам приплавивания первого позиционирующего шаблона во избежание неточностей. Для особой точности под пины ставятся металлические втулки, позволяющие снизить девиацию сверла при препарировании. Перед операцией проводится механическая очистка и дезинфекционная обработка шаблонов и позиционера методом холодной стерилизации (рис. 11).

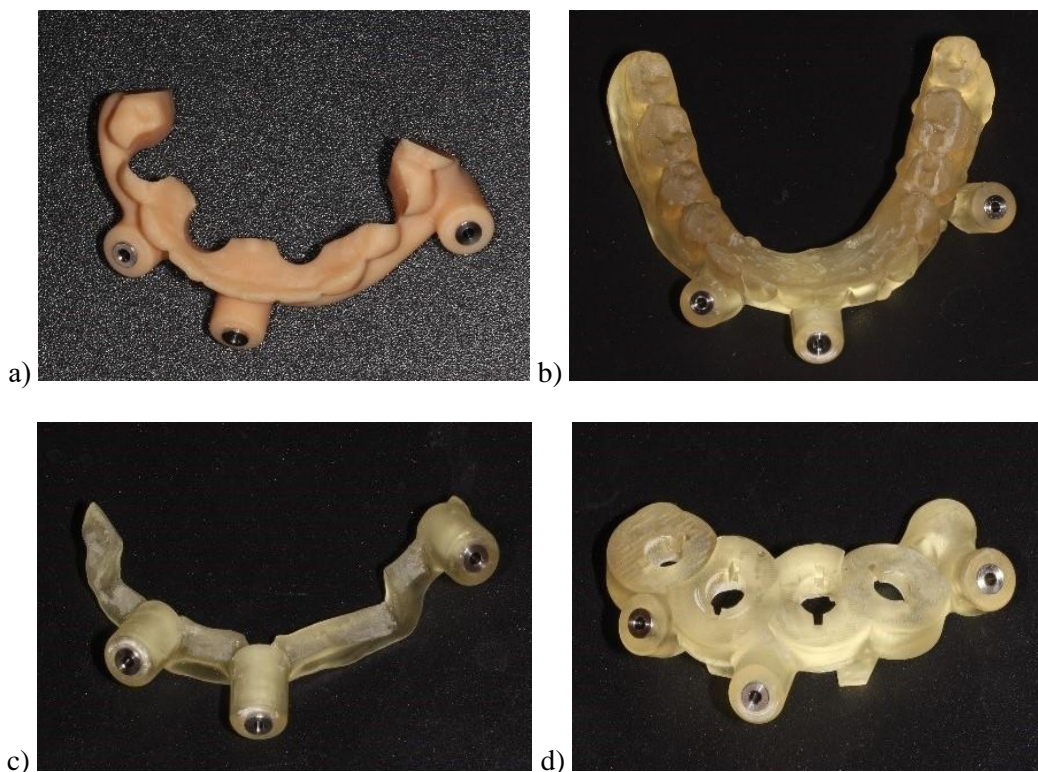


Рис. 11. Напечатанные позиционер (a) и шаблоны: позиционирующий (b), костный (c), навигационный (d)

Fig. 11. Printed positioner (a) and templates: positioning (b), bone (c), navigation (d)

На этапе операции вначале устанавливается первый позиционирующий шаблон, после мобилизации мягких тканей – второй, предназначенный для редукиции гребня. Проводится редуцирование объема альвеолярного гребня по высоте и наложение на костного навигационного шаблона для остеотомии (рис. 12). В процессе

позиционирования каждого шаблонов обязательно осуществляется контроль фиксации пинов для точности посадки.

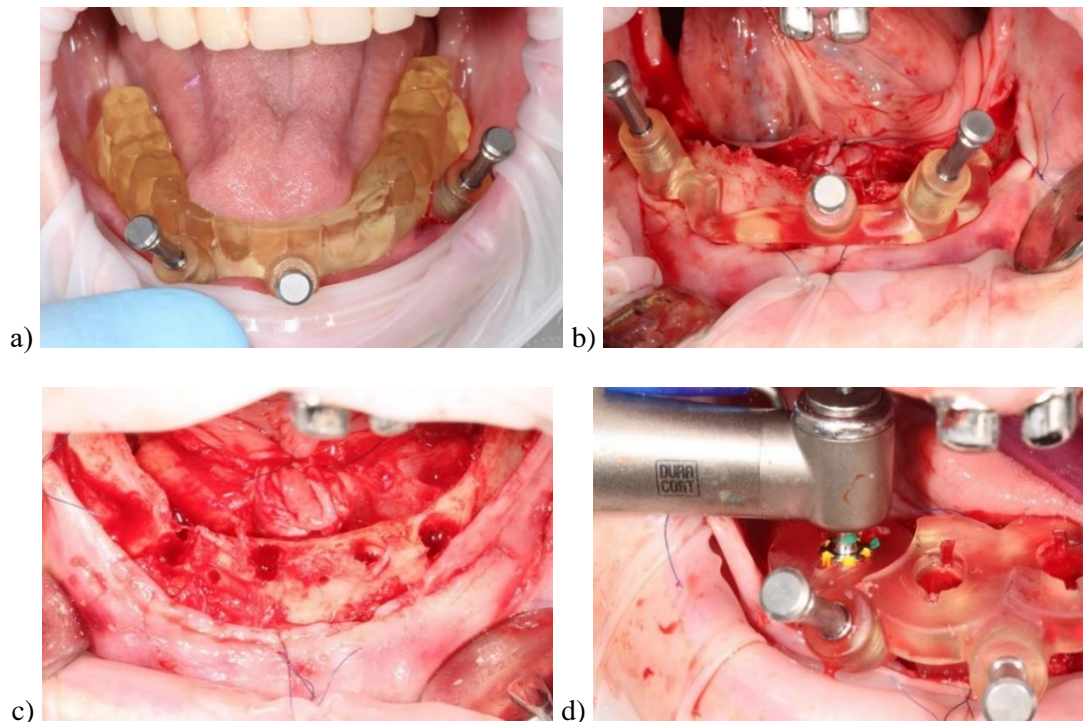


Рис. 12. Последовательность действий на операции: пошаговое наложение шаблонов (a – для позиционирования; b – для редукции гребня; c – редукция альвеолярного гребня; d – шаблон для остеотомии)

Fig. 12. Sequence of actions for the operation: step-by-step application of templates (a – for positioning; b – for ridge reduction; c – reduction of the alveolar ridge; d – template for osteotomy)

Затем препарируется кость нижней челюсти через навигационные отверстия со втулками, устанавливаются имплантаты компании OSSTEM (Ю.Корея), фиксация бикортикальная. Положение имплантатов и посадка оснований контролируется рентгенографически (рис. 13).

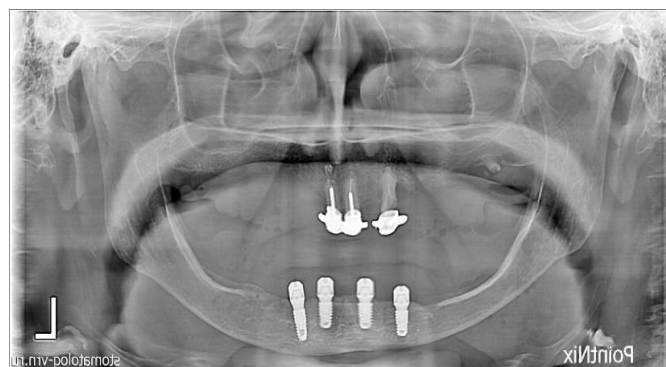


Рис. 13. Рентгенограмма в день операции

Fig. 13. X-ray on the day of surgery

Продолжительность хирургического этапа – 2 часа.

После установки имплантатов произведено измерение первичной стабильности имплантатов (она составила 33–35 Н·см) и коэффициента стабильности ISQ по частично-резонансному методу аппаратом Penguin (значения в интервале 78–82).

В мобильное приложение «Dr.Student» [Студеникин и др., 2023] по определению сроков нагрузки ортопедической конструкцией на имплантаты вводятся данные переменных параметров минимального значения у одного из установленных имплантатов (динамометрическое усилие по ключу – 33 Н·см и ISQ – 78), определяемых на хирургическом этапе, и данные по классу резорбции, типам кости, фиксации и вкручивания. Срок искусственным интеллектом определен как немедленный – одни сутки (рис. 14).

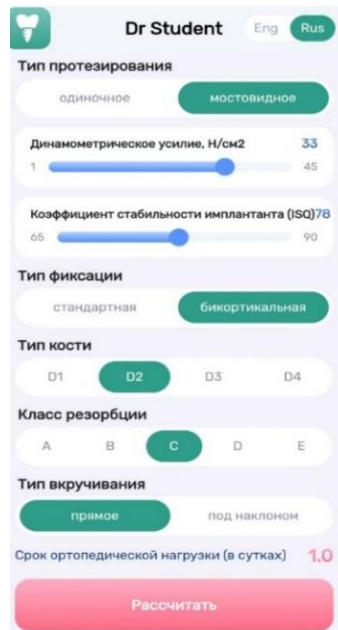


Рис. 14. Определение срока нагрузки на зубные имплантаты с помощью приложения «Dr.Student»

Fig. 14. Determining the load period on dental implants using the “Dr.Student” application

В имплантаты установлены съемные основания с переключением платформ по типу multiunit, фиксированы с силой динамометрического усилия 20 Н·см, наложены швы (рис. 15).

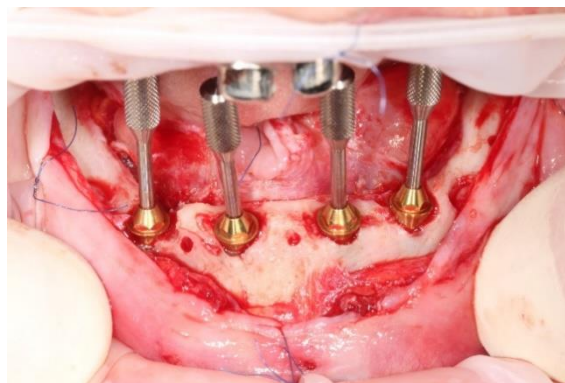


Рис. 15. Постановка multiunit в имплантаты

Fig. 15. Placement of multiunit into implants

После установки имплантатов накладывается позиционер сканмаркеров, который фиксируется в положении остеотомических отверстий в гребне. Осуществляется контроль

положения смыкания позиционера с антагонистами верхней челюсти для переноса высоты будущего протеза (рис. 16).

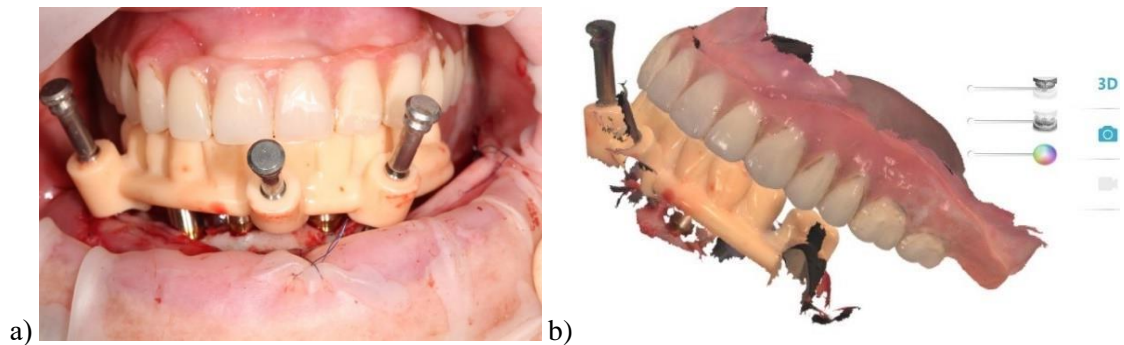


Рис. 16. Установка позиционера для контроля окклюзии в полости рта (a) и его оптический образ после сканирования (b)

Fig. 16. Installation of a positioner to control occlusion in the oral cavity (a) and its optical image after scanning (b)

Устанавливаются сканмаркеры и с помощью внутриротового сканера 3SHAPE Trios 3 снимается оптический оттиск (рис. 17).

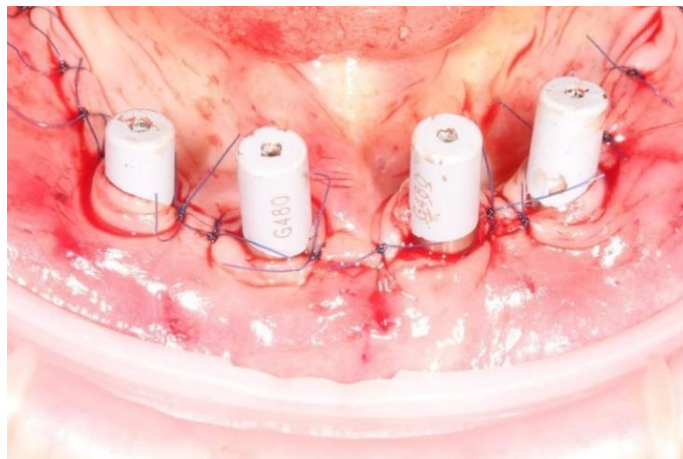


Рис. 17. Позиция сканмаркеров на этапе сканирования

Fig. 17. Position of scanmarkers at the scanning stage

На multiunit одеваются защитные колпачки, сканируются мягкие ткани (рис. 18).

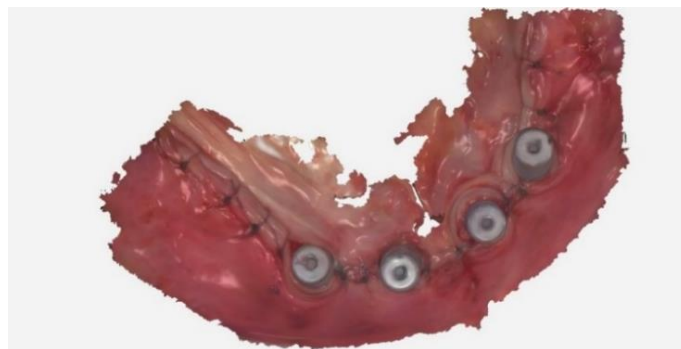


Рис. 18. Оптический образ мягких тканей после сканирования

Fig. 18. Optical image of soft tissues after scanning

Информация о положении имплантатов, образ мягких тканей, а также положение челюстей передаются в зуботехническую лабораторию.

После получения STL-файлов оператор производит моделирование нового образа коронок относительно установленных имплантатов в виде мостовидной шинирующей конструкции. В программе EXOCAD фиксируется высота и положение имплантатов (рис. 19).

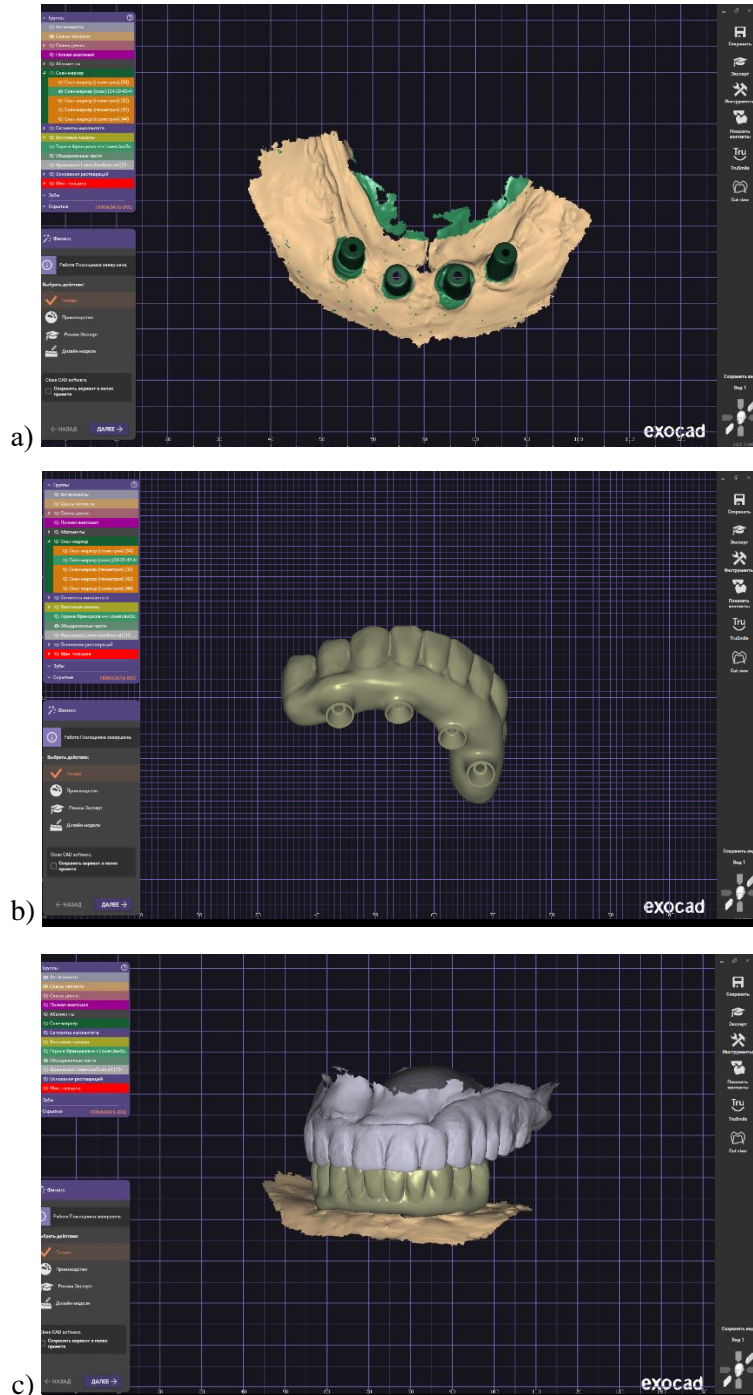


Рис. 19. Моделирование образа временной конструкции в программе EXOCAD:

а – положение сканмаркеров; б – моделирование временной конструкции; с – виртуальный образ положения ортопедической конструкции относительно антагонистов

Fig. 19. Modeling the image of a temporary structure in the EXOCAD program: a – position of scanmarkers; б – modeling of a temporary structure; с – virtual image of the position of the orthopedic structure relative to the antagonists

Образ конструкции импортируется в программу CAD/CAM центра и изготавливается в течение 40 минут (рис. 20).

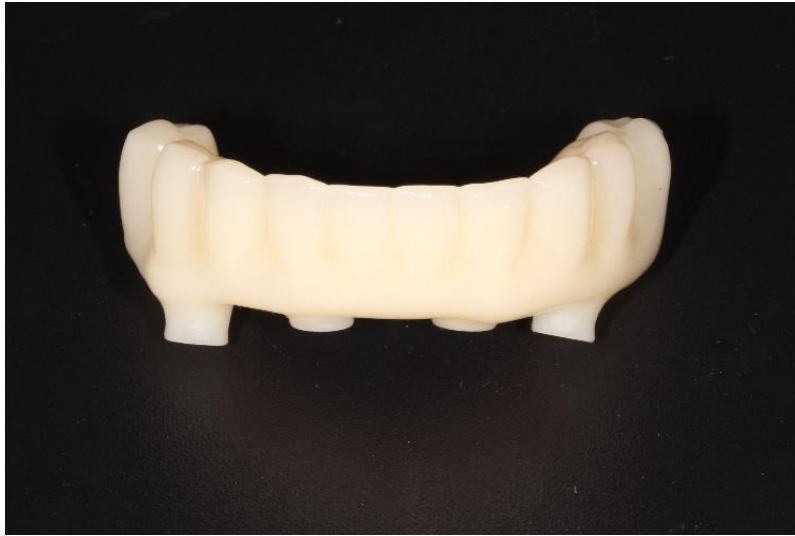

Рис. 20. Временная ортопедическая конструкция из PMMA, изготовленная во фрезерном центре
Fig. 20. Temporary PMMA prosthesis fabricated in a milling center

Готовая ортопедическая конструкция проходит обработку и фиксируется на multiunit с силой 20 Н·см (рис. 21).

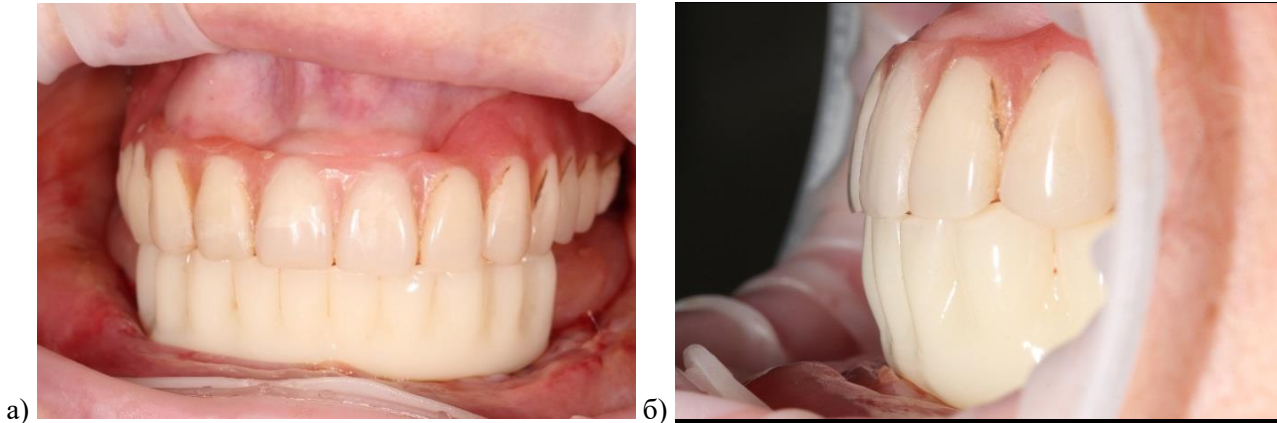


Рис. 21. Фиксация временного протеза в полости рта: а – фронтальная позиция, б – боковая проекция
Fig. 21. Fixation of a temporary prosthesis in the oral cavity: a – frontal position, b – lateral projection

По заданным параметрам для фрезерования посадочных мест протеза был выпилен точный размер платформы съемного основания с переключением платформы (multiunit) и фиксированы специальными конусными винтами (Dentego).

Общая продолжительность всех этапов лечения, включая фиксацию протеза, составила 7 часов.

По истечении 3 и 6 месяцев проведен рентгенографический контроль остеоинтеграции имплантатов (рис. 22).

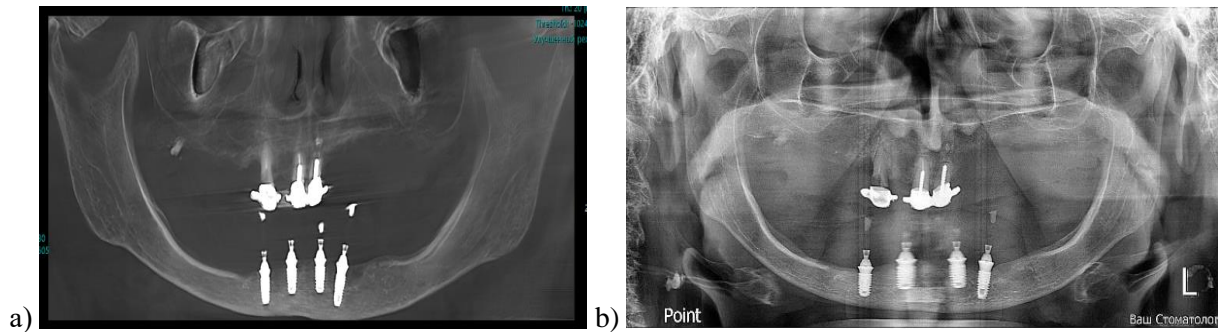


Рис. 22. Рентгенографический контроль спустя: а – 3 месяца;
b – 6 месяцев после установки имплантатов
Fig. 22. X-ray control after: a – 3 months; b – 6 months after installation of implants

Снимки отчетливо свидетельствуют, что нет резорбции кости вокруг имплантатов.

Выводы

Использование комплексного подхода цифровых технологий (фотопротокол, КЛКТ, сканирование полости рта, определение образа позиции имплантатов, моделирование виртуального образа, 3D-печать операционных шаблонов, оптический образ позиционера и мягких тканей, печать временной конструкции) и искусственного интеллекта (прогнозирование срока нагрузки ортопедической конструкцией на имплантаты на основании разработанного программного комплекса «Dr.Student») позволили в течение кратчайшего времени моделировать, изготовить и установить несъемный протез на четырех имплантатах при полной адентии нижней челюсти. Получены положительные результаты остеоинтеграции имплантатов через 3 и 6 месяцев после проведения операции. Такой подход позволит значительно сократить время реабилитации пациентов.

Список литературы

- Студеникин Р.В., Мамедов А.А. 2023. Программный комплекс «Dr. Student» – онлайн помощник по определению сроков нагрузки ортопедической конструкцией на дентальные имплантаты. Вестник новых медицинских технологий. 17(1): 24–29. doi:10.24412/2075-4094-2023-1-1-4.
- Ahmad Abadi M.N., Goharifar A., Mahabadi M. 2023. The Effect of Fabrication Methods (Conventional, Computer-Aided Design/Computer-Aided Manufacturing Milling, Three-Dimensional Printing) and Material Type on the Fracture Strength of Provisional Restorations. Dental Research Journal. 20(1): 86.
- Anvarjonovich A.M. 2023. History and Treatment Plan for Patients with Complete Edentia. Basics of Prevention. Ethiopian International Journal of Multidisciplinary Research. 10(11): 276–280.
- Bernauer S.A., Zitzmann N.U., Joda T. 2023. The Complete Digital Workflow in Fixed Prosthodontics Updated: A Systematic Review. Healthcare. 11(5): 679. <https://doi.org/10.3390/healthcare11050679>
- Chrcanovic B.R., Kisch J., Larsson C. 2020. Retrospective Evaluation of Implant-Supported Full-Arch Fixed Dental Prosthesis after a Mean Follow-Up of 10 Years. Clinical Oral Implants Research. 31(7): 634–645. <https://doi.org/10.1111/clr.13600>
- Cybulska A., Szerszeń M. 2023. Application of Digital Technologies to Prosthetic Rehabilitation of Patients after Surgical Treatment of Head and Neck Neoplasms. Prosthodontics. 73(1): 57–64. DOI: 10.5114/ps/162661
- Greco G.B., Popi D., Di Stefano D.A. 2022. Accuracy of 3-Dimensional Printing of Dental Casts: A Proposal for Quality Standardization. The Journal of Prosthetic Dentistry. 127(6): 899–910. <https://doi.org/10.1016/j.prosdent.2020.09.045>
- Guncu M.B., Aktas G., Turkyilmaz I., Gavras J.N. 2023. Performance of High-Translucent Zirconia CAD/CAM Fixed Dental Prosthesis Using a Digital Workflow: A Clinical Study up to 6 Years. Journal of Dental Sciences. 18(1): 44–49. <https://doi.org/10.1016/j.jds.2022.07.023>

- Hensel F., Koenig A., Doerfler H.M., Fuchs F., Rosentritt M., Hahnel S. 2021. CAD/CAM Resin-Based Composites for Use in Long-Term Temporary Fixed Dental Prostheses. *Polymers*. 13(20): 3469. <https://doi.org/10.3390/polym13203469>
- Jung S.W., Fan Y.Q., Lee C. 2022. Digital Workflow for Edentulous Patients with Implant-Supported Fixed Prostheses: A Fully Digital Technique. *Dentistry Journal*. 10(9): 174. <https://doi.org/10.3390/dj10090174>
- Kernitsky J., DiBattista M. 2023. Digital Integration of Implant Surgery Workflow. *Practical Periodontal Diagnosis and Treatment Planning*. 143–164. <https://doi.org/10.1002/9781119830344.ch12>
- Moura G.F., Siqueira R., Meirelles L., Maska B., Wang H.L., Mendonça G. 2021. Denture Scanning Technique for Computer-Guided Implant-Supported Restoration Treatment of Edentulous Patients. *The Journal of Prosthetic Dentistry*. 125(5): 726–731. <https://doi.org/10.1016/j.prosdent.2020.03.034>
- Papaspyridakos P., AlFulajj F., Bokhary A., Sallustio A., Chochlidakis K. 2023. Complete Digital Workflow for Prosthesis Prototype Fabrication with Double Digital Scanning: Accuracy of Fit Assessment. *Journal of Prosthodontics*. 32(1): 49–53. doi: 10.1111/jopr.13492
- Park Y., Kim J.H., Park J.K., Son S.A. 2023. Scanning Accuracy of an Intraoral Scanner According to Different Inlay Preparation Designs. *BMC Oral Health*. 23(1): 515. <https://doi.org/10.1186/s12903-023-03233-2>
- Rekow E.D. 2020. Digital Dentistry: The New State of the Art – Is it Disruptive or Destructive? *Dental Materials*. 36(1): 9–24. <https://doi.org/10.1016/j.dental.2019.08.103>
- Revilla-León M., Lanis A., Yilmaz B., Kois J. C., Gallucci G.O. 2023. Intraoral Digital Implant Scans: Parameters to Improve Accuracy. *Journal of Prosthodontics*. 32(S2): 150–164. <https://doi.org/10.1111/jopr.13749>
- Sailer I., Barbato L., Mojon P., Pagliaro U., Serni L., Karasan D., Cairo F. 2023. Single and Partial Tooth Replacement with Fixed Dental Prostheses Supported by Dental Implants: A Systematic Review of Outcomes and Outcome Measures Used in Clinical Trials in the Last 10 Years. *Clinical Oral Implants Research*. 34: 22–37. <https://doi.org/10.1111/clr.13926>
- Shenoy A., Rajaraman V., Maiti S. 2022. Comparative Analysis of Various Temporary Computer-Aided Design/Computer-Aided Manufacturing Polymethyl Methacrylate Crown Materials Based on Color Stability, Flexural Strength, and Surface Roughness: An in vitro Study. *Journal of Advanced Pharmaceutical Technology & Research*. 13(1): S130 – S135. doi: 10.4103/japtr.japtr_119_22
- Troncoso-Pazos J., Matamala P., Jusari M.F., Risco K., Aguilera F.R., Aravena P.C. 2023. Position of Digitally Guided Implants in Completely Edentulous Maxillae by Using a Modified Double-Scan and Overlap of Three Digital Surface Protocol. *The Journal of Prosthetic Dentistry*. <https://doi.org/10.1016/j.prosdent.2023.03.028>
- Yan Y., Yue X., Lin X., Geng W. 2023. A Completely Digital Workflow Aided by Cone Beam Computed Tomography Scanning to Maintain Jaw Relationships for Implant-Supported Fixed Complete Dentures: A Clinical Study. *The Journal of Prosthetic Dentistry*. 129(1): 116–124. <https://doi.org/10.1016/j.prosdent.2022.08.030>

References

- Studenikin R.V, Mamedov A.A. 2023. The Software Package "Dr. Student" – Online Assistant for Determining the Timing of Loading of an Orthopedic Structure on Dental Implants. *Journal of New Medical Technologies, E-Edition*. 17(1): 24–29 (in Russian). doi:10.24412/2075-4094-2023-1-1-4
- Ahmad Abadi M.N., Goharifar A., Mahabadi M. 2023. The Effect of Fabrication Methods (Conventional, Computer-Aided Design/Computer-Aided Manufacturing Milling, Three-Dimensional Printing) and Material Type on the Fracture Strength of Provisional Restorations. *Dental Research Journal*. 20(1): 86.
- Anvarjonovich A.M. 2023. History and Treatment Plan for Patients with Complete Edentia. *Basics of Prevention. Ethiopian International Journal of Multidisciplinary Research*. 10(11): 276–280.
- Bernauer S.A., Zitzmann N.U., Joda T. 2023. The Complete Digital Workflow in Fixed Prosthodontics Updated: A Systematic Review. *Healthcare*. 11(5): 679. <https://doi.org/10.3390/healthcare11050679>
- Chrcanovic B.R., Kisch J., Larsson C. 2020. Retrospective Evaluation of Implant-Supported Full-Arch Fixed Dental Prostheses after a Mean Follow-Up of 10 Years. *Clinical Oral Implants Research*. 31(7): 634–645. <https://doi.org/10.1111/clr.13600>



- Cybulska A., Szerszeń M. 2023. Application of Digital Technologies to Prosthetic Rehabilitation of Patients after Surgical Treatment of Head and Neck Neoplasms. *Prosthodontics*. 73(1): 57–64. DOI: 10.5114/ps/162661
- Greco G.B., Popi D., Di Stefano D.A. 2022. Accuracy of 3-Dimensional Printing of Dental Casts: A Proposal for Quality Standardization. *The Journal of Prosthetic Dentistry*. 127(6): 899–910. <https://doi.org/10.1016/j.prosdent.2020.09.045>
- Guncu M.B., Aktas G., Turkyilmaz I., Gavras J.N. 2023. Performance of High-Translucent Zirconia CAD/CAM Fixed Dental Prostheses Using a Digital Workflow: A Clinical Study up to 6 Years. *Journal of Dental Sciences*. 18(1): 44–49. <https://doi.org/10.1016/j.jds.2022.07.023>
- Hensel F., Koenig A., Doerfler H.M., Fuchs F., Rosentritt M., Hahnel S. 2021. CAD/CAM Resin-Based Composites for Use in Long-Term Temporary Fixed Dental Prostheses. *Polymers*. 13(20): 3469. <https://doi.org/10.3390/polym13203469>
- Jung S.W., Fan Y.Q., Lee C. 2022. Digital Workflow for Edentulous Patients with Implant-Supported Fixed Prostheses: A Fully Digital Technique. *Dentistry Journal*. 10(9): 174. <https://doi.org/10.3390/dj10090174>
- Kernitsky J., DiBattista M. 2023. Digital Integration of Implant Surgery Workflow. *Practical Periodontal Diagnosis and Treatment Planning*. 143–164. <https://doi.org/10.1002/9781119830344.ch12>
- Moura G.F., Siqueira R., Meirelles L., Maska B., Wang H.L., Mendonça G. 2021. Denture Scanning Technique for Computer-Guided Implant-Supported Restoration Treatment of Edentulous Patients. *The Journal of Prosthetic Dentistry*. 125(5): 726–731. <https://doi.org/10.1016/j.prosdent.2020.03.034>
- Papaspyridakos P., AlFulaij F., Bokhary A., Sallustio A., Chochlidakis K. 2023. Complete Digital Workflow for Prosthesis Prototype Fabrication with Double Digital Scanning: Accuracy of Fit Assessment. *Journal of Prosthodontics*. 32(1): 49–53. doi: 10.1111/jopr.13492
- Park Y., Kim J.H., Park J.K., Son S.A. 2023. Scanning Accuracy of an Intraoral Scanner According to Different Inlay Preparation Designs. *BMC Oral Health*. 23(1): 515. <https://doi.org/10.1186/s12903-023-03233-2>
- Rekow E.D. 2020. Digital Dentistry: The New State of the Art – Is it Disruptive or Destructive? *Dental Materials*. 36(1): 9–24. <https://doi.org/10.1016/j.dental.2019.08.103>
- Revilla-León M., Lanis A., Yilmaz B., Kois J. C., Gallucci G.O. 2023. Intraoral Digital Implant Scans: Parameters to Improve Accuracy. *Journal of Prosthodontics*. 32(S2): 150–164. <https://doi.org/10.1111/jopr.13749>
- Sailer I., Barbato L., Mojon P., Pagliaro U., Serni L., Karasan D., Cairo F. 2023. Single and Partial Tooth Replacement with Fixed Dental Prostheses Supported by Dental Implants: A Systematic Review of Outcomes and Outcome Measures Used in Clinical Trials in the Last 10 Years. *Clinical Oral Implants Research*. 34: 22–37. <https://doi.org/10.1111/clr.13926>
- Shenoy A., Rajaraman V., Maiti S. 2022. Comparative Analysis of Various Temporary Computer-Aided Design/Computer-Aided Manufacturing Polymethyl Methacrylate Crown Materials Based on Color Stability, Flexural Strength, and Surface Roughness: An in vitro Study. *Journal of Advanced Pharmaceutical Technology & Research*. 13(1): S130 – S135. doi: 10.4103/japtr.japtr_119_22
- Troncoso-Pazos J., Matamala P., Jusari M.F., Risco K., Aguilera F.R., Aravena P.C. 2023. Position of Digitally Guided Implants in Completely Edentulous Maxillae by Using a Modified Double-Scan and Overlap of Three Digital Surface Protocol. *The Journal of Prosthetic Dentistry*. <https://doi.org/10.1016/j.prosdent.2023.03.028>
- Yan Y., Yue X., Lin X., Geng W. 2023. A Completely Digital Workflow Aided by Cone Beam Computed Tomography Scanning to Maintain Jaw Relationships for Implant-Supported Fixed Complete Dentures: A Clinical Study. *The Journal of Prosthetic Dentistry*. 129(1): 116–124. <https://doi.org/10.1016/j.prosdent.2022.08.030>

Конфликт интересов: о потенциальном конфликте интересов не сообщалось.

Conflict of interest: no potential conflict of interest related to this article was reported.

Поступила в редакцию 25.03.2024

Поступила после рецензирования 24.06.2024

Принята к публикации 15.10.2024

Received March 25, 2024


Revised June 24, 2024

Accepted October 15, 2024



ИНФОРМАЦИЯ ОБ АВТОРАХ

Студеникин Роман Викторович, кандидат медицинских наук, ассистент кафедры терапевтической стоматологии, Воронежский государственный медицинский университет им. Н.Н. Бурденко, г. Воронеж, Россия

 [ORCID: 0000-0002-6251-2007](https://orcid.org/0000-0002-6251-2007)

Воловиков Олег Игоревич, врач стоматолог-ортопед, «ООО «НСД клиник», г. Москва, Россия

 [ORCID: 0000-0001-5089-0740](https://orcid.org/0000-0001-5089-0740)

Поволоцкий Артем Владимирович, врач стоматолог-ортопед, стоматологическая клиника «ООО «Ваш стоматолог», г. Воронеж, Россия

 [ORCID: 0009-0005-0879-3812](https://orcid.org/0009-0005-0879-3812)

Сущенко Андрей Валерьевич, доктор медицинских наук, профессор, заведующий кафедрой терапевтической стоматологии, Воронежский государственный медицинский университет им. Н.Н. Бурденко, г. Воронеж, Россия

 [ORCID: 0000-0002-3115-4729](https://orcid.org/0000-0002-3115-4729)

INFORMATION ABOUT THE AUTHORS

Roman V. Studenikin, Candidate of Sciences in Medicine, Assistant of the Department of Therapeutic Dentistry, N.N. Burdenko Voronezh State Medical University, Voronezh, Russia

Oleg I. Volovikov, Orthopedic Dentist, NSD Clinic LLC, Moscow, Russia

Artem V. Povolockii, Orthopedic Dentist, Vash stomatolog Dentistry clinic LLC, Voronezh, Russia

Andrey V. Sushhenko, Doctor of Sciences in Medicine, Professor, Head of the Department of Therapeutic Dentistry, N.N. Burdenko Voronezh State Medical University, Voronezh, Russia